

Avaliação biométrica do colo uterino durante a gestação por meio da ultra-sonografia transvaginal e ressonância magnética*

Biometric analysis of uterine cervix during pregnancy using transvaginal ultrasonography and magnetic resonance imaging

Rosieny Souza Brandão¹, Claudio Rodrigues Pires², Eduardo de Souza³, Francisco da Silva Maciel Junior⁴, Antonio Fernandes Moron⁵, Rosiane Mattar⁶

Resumo **OBJETIVO:** Avaliar o comprimento do colo uterino por meio da ressonância magnética e comparar aos achados da ultra-sonografia transvaginal. **MATERIAIS E MÉTODOS:** Foram realizados exames ultra-sonográficos e de ressonância magnética do colo uterino em 20 pacientes com idade gestacional entre 19 e 30 semanas. As medidas do colo obtidas pelo exame de ressonância magnética foram aferidas por dois especialistas em diagnóstico por imagem, para calcular a variabilidade interobservador do método. **RESULTADOS:** O cálculo do coeficiente de correlação de Pearson entre as medidas do comprimento cervical indicou correlação significativa entre os métodos ($r=0,628$; $p<0,01$). A aplicação do teste t pareado não evidenciou diferença significativa entre as medidas aferidas pela ultra-sonografia transvaginal e ressonância magnética ($p=0,068$). A análise da variabilidade interobservador das medidas do colo obtidas pela ressonância magnética demonstrou alta confiabilidade do método ($\alpha=0,96$). **CONCLUSÃO:** A comparação entre os dois métodos de imagem na avaliação da biometria cervical não apresentou diferença estatística, o que reforça a aplicação do exame ultra-sonográfico. Entretanto, em situações nas quais a ultra-sonografia transvaginal apresenta contra-indicações, o exame de ressonância magnética poderá apresentar-se como segunda opção para a avaliação do comprimento cervical.

Unitermos: Colo uterino; Gravidez; Imagem por ressonância magnética.

Abstract **OBJECTIVE:** To evaluate the uterine cervix length with magnetic resonance imaging in comparison with findings at transvaginal ultrasonography. **MATERIALS AND METHODS:** Twenty pregnant women between the 19th and 30th gestational weeks underwent magnetic resonance imaging and transvaginal ultrasonography for evaluation of their uterine cervix. Measurements by means of magnetic resonance imaging were performed by two specialists in imaging diagnosis for calculating the interobserver variability of the method. **RESULTS:** Calculation of the Pearson's correlation coefficient between measurements of the cervical length demonstrated a significant correlation between the results of both methods ($r=0.628$; $p<0.01$). The paired t test demonstrated no statistically significant difference between measurements obtained by transvaginal ultrasonography and magnetic resonance imaging ($p=0.068$). Interobserver agreement in cervical measurements by magnetic resonance imaging was high ($\alpha=0.96$), demonstrating the reliability of the method. **CONCLUSION:** The comparison between both imaging methods in the evaluation of cervical biometry showed no statistically significant difference thus reinforcing the utilization of ultrasonography. However, in some cases where transvaginal ultrasonography is contraindicated, magnetic resonance imaging can be alternatively utilized for measurement of the cervical length.

Keywords: Uterine cervix; Pregnancy; Magnetic resonance imaging.

Brandão RS, Pires CR, Souza E, Maciel Jr FS, Moron AF, Mattar R. Avaliação biométrica do colo uterino durante a gestação por meio da ultra-sonografia transvaginal e ressonância magnética. *Radiol Bras.* 2008;41(4):235-239.

* Trabalho realizado no Departamento de Obstetrícia, Disciplina de Medicina Fetal da Universidade Federal de São Paulo/Escola Paulista de Medicina (Unifesp/EPM), São Paulo, SP, e no Centro de Diagnóstico por Imagem (CDI), Vitória, ES, Brasil.

1. Mestre, Médica Ultra-sonografista do Centro de Diagnóstico por Imagem (CDI), Vitória, ES, Brasil.

2. Doutor, Médico Diretor da Cetrus – Centro de Treinamento de Ultra-Sonografia, São Paulo, SP, Brasil.

3. Livre-Docente, Professor Adjunto do Departamento de Obstetrícia da Universidade Federal de São Paulo/Escola Paulista de Medicina (Unifesp/EPM), São Paulo, SP, Brasil.

4. Diretor Científico do Centro de Diagnóstico por Imagem (CDI), Vitória, ES, Brasil.

5. Doutor, Professor Titular do Departamento de Obstetrícia da Universidade Federal de São Paulo/Escola Paulista de Medicina (Unifesp/EPM), São Paulo, SP, Brasil.

6. Doutora, Professora Adjunta do Departamento de Obstetrícia, Coordenadora do Programa de Pós-Graduação da Universidade Federal de São Paulo/Escola Paulista de Medicina (Unifesp/EPM), São Paulo, SP, Brasil.

Endereço para correspondência: Dra. Rosieny Souza Brandão. Avenida Champagnat, 501, sala 403, Praia da Costa. Vila Velha, ES, Brasil, 29100-010. E-mail: rosienysbrandao@terra.com.br

Recebido para publicação em 6/7/2007. Aceito, após revisão, em 10/9/2007.

INTRODUÇÃO

Desde a década de 70, a ultra-sonografia (US) é usada na avaliação do colo uterino na gestação, com o objetivo de identificar modificações estruturais da cérvix, indicadoras de risco para parto pré-termo espontâneo⁽¹⁻³⁾. Até o presente momento, dentre os parâmetros ultra-sonográficos

avaliados no exame do colo uterino, o comprimento cervical é a variável mais utilizada e de maior reprodutibilidade, com reduzida variabilidade inter e intra-observador (< 10%)⁽⁴⁾.

Embora não exista consenso na literatura sobre a idade gestacional ideal para a realização da US da cérvix, bem como o valor limite sobre o comprimento do colo abaixo do qual há risco significativo de parto pré-termo, a maioria das publicações apresenta uma conclusão comum: a de que, quanto menor o comprimento cervical, maior o risco para parto prematuro⁽⁵⁻¹¹⁾.

Pequeno número de publicações tem enfocado o estudo do colo uterino pela ressonância magnética (RM) no período gestacional⁽¹²⁻¹⁷⁾. O colo tem aparência única no exame de ressonância, em mulheres grávidas ou não, demonstrando aspectos morfológicos que não podem ser evidenciados por nenhum outro método de imagem⁽¹²⁾. A aplicação clínica da RM no estudo da cérvix possibilita a identificação de modificações biométricas e morfológicas⁽¹³⁾, além da avaliação do nível de hidratação tecidual, mediante a análise da intensidade de sinal do estroma cervical⁽¹⁴⁾.

O presente estudo buscou, de forma inédita na literatura médica, avaliar o comprimento do colo uterino por meio da RM, comparando aos achados da ultra-sonografia transvaginal (US-TV), visando, na comparação entre os métodos, a uma perspectiva de melhorar a acuidade do estudo do colo na gestação.

MATERIAIS E MÉTODOS

Pacientes

Este estudo foi aprovado pelo Comitê de Ética em Pesquisa da Universidade Federal de São Paulo/Escola Paulista de Medicina, São Paulo, SP, e os exames foram realizados no Centro de Diagnóstico por Imagem (CDI), Vitória, ES.

As pacientes foram selecionadas e informadas, pela médica pesquisadora, da realização deste trabalho no momento da US obstétrica de primeiro trimestre. As mulheres interessadas em participar da pesquisa foram orientadas a retornar na segunda metade da gestação e os exames foram realizados mediante assinatura do termo de consentimento.

A população deste estudo consistiu de 22 pacientes com idade gestacional entre 19 e 30 semanas. Foram excluídas as gestantes com: feto morto; amniorrexe prematura; sangramento vaginal; placenta prévia; antecedentes de cirurgia cervical; malformação uterina; gestação múltipla; malformação fetal.

Exames

As medidas do comprimento cervical foram efetuadas por US-TV, após esvaziamento vesical das pacientes. Foi utilizado equipamento Logic 5 (GE Medical Systems; Wisconsin, EUA), com transdutor vaginal multifrequencial de 5,0–9,0 MHz. As mensurações do colo foram realizadas pela médica pesquisadora.

Em seguida à introdução do transdutor via vaginal e identificação dos orifícios interno e externo, sem exercer compressão sobre o colo, o canal endocervical foi definido como a linha hiperecogênica estendendo-se entre os orifícios. A aferição do comprimento cervical foi efetuada no corte sagital após ampliação da imagem, ocupando em média 75% da tela do monitor, traçando-se uma reta entre o orifício cervical externo e o interno (Figura 1). O tempo mínimo de exame foi de cinco minutos, sendo efetuadas três medições, e a medida selecionada foi a de menor valor ao longo do período de observação.

Imediatamente após a US-TV e sem conhecimento prévio dos achados no exame ultra-sonográfico do colo, foram realizados exames de RM em aparelho de alto campo de 1,5 tesla Achieva (Philips Medical Systems; Best, Holanda), utilizando-se *body*

sence (bobina para recepção do sinal de ressonância com quatro canais).

Foram realizados cortes sagitais do colo uterino com as gestantes posicionadas em decúbito dorsal, utilizando-se as seqüências TSE turbo spin-eco com eco planar, ponderação em T2 com 3 mm de espessura de corte, matriz de 256 × 512 e campo visual de 25 cm. As imagens obtidas foram armazenadas no monitor do equipamento de RM.

O comprimento cervical foi aferido traçando-se uma reta contínua entre o orifício externo e o interno do colo, técnica semelhante à aplicada no exame de US-TV (Figura 2). As avaliações do comprimento da cérvix por RM foram realizadas por dois especialistas em diagnóstico por imagem. Após a aquisição das medidas, de forma duplo-cega, estas foram confrontadas, comparando-se o comprimento cervical obtido por US-TV com o obtido por RM nos planos sagitais.

Análise estatística

Para estimar as diferenças e comparar o comprimento do colo obtido por US-TV com o obtido por RM nos planos sagitais, foi utilizado o teste *t* pareado. O coeficiente de correlação de Pearson foi calculado para estudar a concordância entre os métodos, e a variabilidade interobservador do exame de RM foi analisada utilizando-se o teste Alpha de Cronbach.

RESULTADOS

Das 22 pacientes examinadas, duas foram excluídas por apresentarem placenta

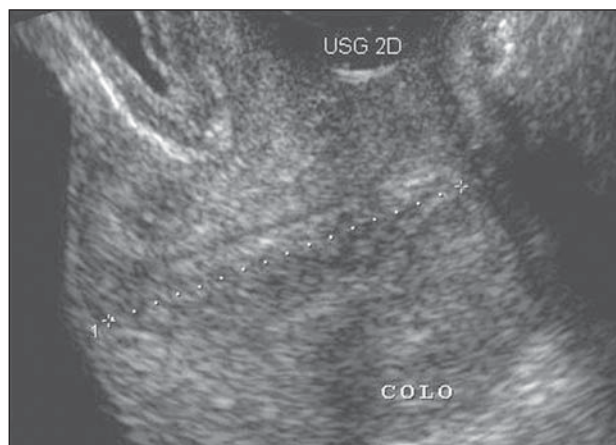


Figura 1. Imagem ultra-sonográfica do colo demonstrando o modo de aferição do comprimento cervical.

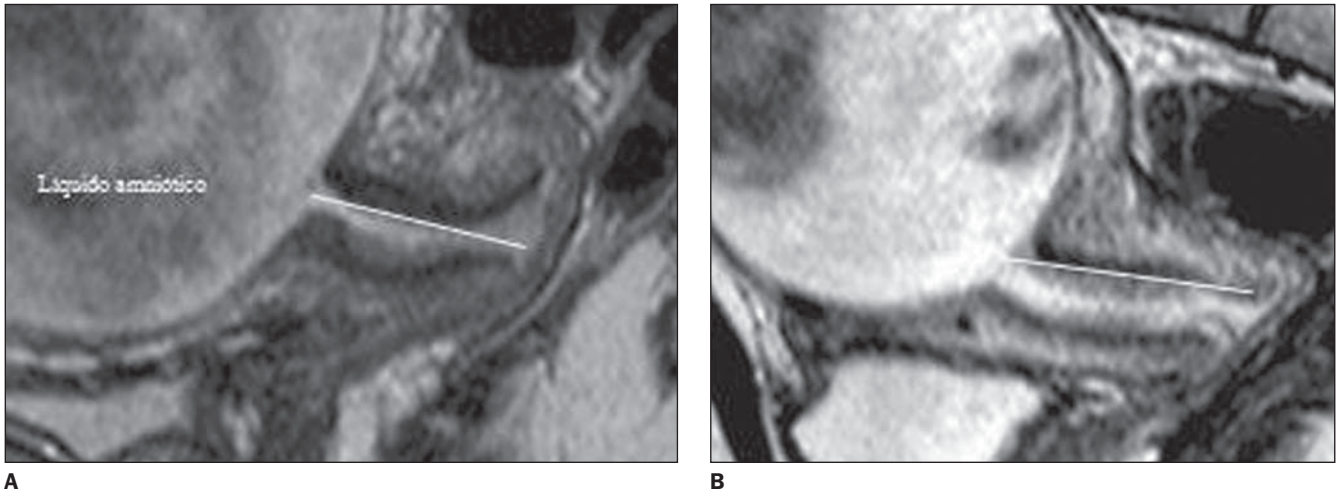


Figura 2. Imagem de RM do colo sinalizando a aferição do comprimento cervical.

prévia e malformação fetal. Dessa forma, 20 gestantes foram estudadas.

No grupo estudado, a faixa etária variou de 16 a 39 anos, com idade média de 27,2 anos. Quanto à cor, 60% apresentavam pele branca e 40%, não. Em relação aos antecedentes obstétricos, 55% das mulheres eram nulíparas e 45% tinham um ou mais partos anteriores. A grande maioria era casada (85%) e tinha os seguintes níveis de escolaridade: 20% o primeiro grau, 45% o segundo grau e 35% o nível superior.

A idade gestacional média no momento da realização dos exames foi de $24,6 \pm 3,3$ semanas, a mínima foi de 19,6 semanas e a máxima, de 30,5 semanas.

A aplicação do coeficiente de correlação de Pearson, entre as medidas do com-

primento cervical aferidas por US-TV e RM, indicou correlação significativa entre os métodos, demonstrando associação linear entre as medidas ($r = 0,628$; $p < 0,01$) (Figura 3).

A avaliação das diferenças entre as médias das medidas do comprimento da cérvice (teste *t* pareado) não evidenciou diferença significativa entre as medidas aferidas por US-TV e RM (Tabela 1), o que

comprova a correlação entre as medidas. As maiores medidas (\pm desvio-padrão) do comprimento do colo foram obtidas por meio da RM ($33,7 \pm 5,91$ mm). O gráfico *box-plot* (Figura 4) ilustra a distribuição dos dados.

A análise da variabilidade interobservador das medidas do colo uterino por meio da RM demonstrou alta confiabilidade do método ($\alpha = 0,96$).

Tabela 1 Comparação das médias das medidas do comprimento cervical aferidas por US-TV e RM.

Comparação	n	Média (mm)	Desvio-padrão	Teste t pareado	p-valor
Comprimento do colo no plano sagital (US-TV)	20	31,35	6,63		
Comprimento do colo no plano sagital (RM)	20	33,71	5,91	1,937	0,068

Teste *t* pareado, $p < 0,05$.

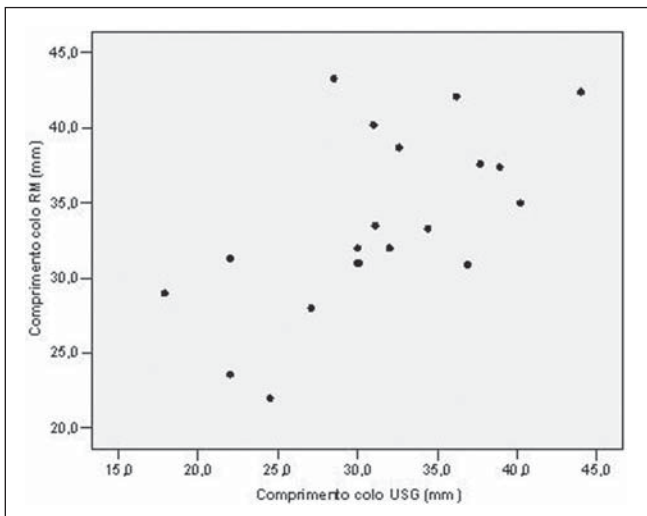


Figura 3. Gráfico demonstrativo da correlação do comprimento cervical aferido por US-TV e RM.

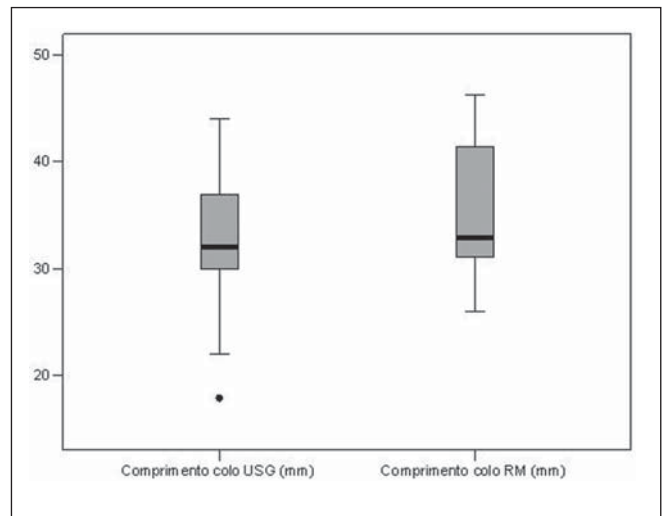


Figura 4. Gráfico demonstrativo das medidas obtidas no exame do colo por US-TV e RM.

DISCUSSÃO

A literatura mundial evidencia escasso número de publicações que referem o emprego da RM no estudo do colo uterino ao longo da gestação⁽¹²⁻¹⁷⁾. Até o presente momento, não foram encontrados artigos publicados que mencionam o uso da RM, comparada à US-TV, na avaliação da cérvice durante a gravidez.

No final dos anos 80, a US-TV foi introduzida no exame do colo uterino na procura de marcadores de risco para o parto pré-termo espontâneo, sendo a via vaginal comprovadamente superior à transabdominal e ao toque digital^(4,5,18). Segundo alguns estudiosos, a US-TV é qualificada como método objetivo, não-invasivo, que possibilita exame fiel do colo e do segmento uterino, principalmente no segundo trimestre da gestação, incrementando o rastreamento do parto pré-termo^(5,19-22).

Alguns pesquisadores mencionaram a superioridade da RM em relação à US na avaliação de tecidos moles, demonstrando o alto poder de resolução e contraste teciduais do método^(17,23). Por meio do exame de ressonância, torna-se possível a visualização das alterações biométricas e funcionais do colo⁽²⁴⁾. A RM é o único exame que pode fornecer informações do *status* do estroma cervical, permitindo maior entendimento das modificações fisiológicas da cérvice⁽¹⁶⁾.

Os aspectos anatômicos do colo uterino à RM, inicialmente, foram descritos por Hricak et al.⁽²⁵⁾ em 1990, seguidos por outros autores^(26,27), que publicaram dados semelhantes. A cérvice apresenta áreas distintas no exame de RM: o estroma cervical, que se estende do orifício interno ao orifício externo do colo, apresenta uma faixa de baixo sinal de intensidade na porção interna e moderado sinal de intensidade na zona periférica, semelhante ao tecido miométrial; a região central da cérvice, que compreende a região das glândulas endocervicais e muco, apresenta médio e alto sinais de intensidade (Figura 5).

As variações qualitativas do sinal de intensidade cervical correlacionam-se com as diferenças histológicas dos componentes teciduais da cérvice^(25,26). O colo uterino é uma estrutura fibromuscular, e 10% a 15% do estroma são constituídos de mus-

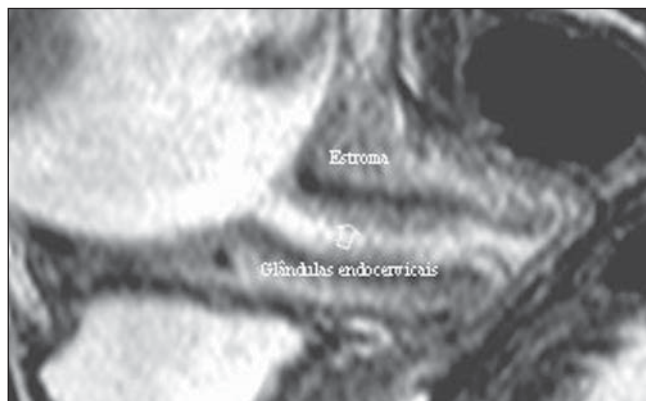


Figura 5. Aspectos anatômicos do colo uterino no exame de RM.

culatura lisa localizada na periferia da cérvice. No interior do estroma predomina o colágeno, e na porção central do colo, epitélio glandular cilíndrico e muco^(25,26).

Um grupo de pesquisadores da Universidade de Hong Kong realizou estudo observacional em 91 gestantes entre 35 e 40 semanas de gestação. Esses autores avaliaram a cérvice uterina por meio da RM e sua correlação com a idade gestacional e intervalo de tempo até o parto. Entre as variáveis analisadas, foram pesquisados o comprimento do colo, o sinal de intensidade do estroma cervical e sua análise quantitativa (índice de relaxamento)⁽¹⁴⁾. Os autores evidenciaram, em seus resultados (teste de Student), correlação significativa entre o sinal de intensidade do estroma cervical e índice de relaxamento ($p = 0,035$ e $0,031$, respectivamente) com a idade gestacional, ou seja, o índice de relaxamento aumenta com o desenvolvimento da idade gestacional⁽¹⁴⁾. Segundo esses pesquisadores, as gestantes que apresentaram aumento do sinal de intensidade tecidual tiveram tempo menor de intervalo do parto ($p = 0,019$)⁽¹⁴⁾. O comprimento médio do colo uterino foi de 34,3 mm (desvio-padrão = 0,92), semelhante à nossa medida ($33,7 \pm 5,91$ mm). No entanto, ao contrário do nosso estudo, o cálculo do coeficiente de variabilidade interobservador mostrou pequena correlação ($r = 0,52$) na análise da medida do comprimento cervical por RM, quando comparado aos nossos resultados ($\alpha = 0,96$).

Em 2005, House et al.⁽¹⁷⁾ avaliaram as modificações biométricas e transformações do tecido cervical, analisadas pelo exame de RM, relacionadas com o aumento da idade gestacional e parto vaginal anterior.

Em 53 pacientes estudadas entre 17 e 36 semanas de gravidez, esses autores observaram aumento da área do canal endocervical (31%), do estroma da cérvice (10%) e maior intensidade de sinal do tecido cervical (10%) com o aumento da idade gestacional. O comprimento médio do colo uterino foi de $35,8 \pm 8,6$ mm e a maioria dos exames ocorreu antes de 24 semanas e entre 30 e 35 semanas⁽¹⁷⁾.

A RM do colo uterino promove imagens que apresentam alto contraste de diferenciação tecidual, além de favorecer a análise da anatomia cervical. Atualmente, é considerado método relevante na avaliação das transformações biofísicas da cérvice⁽¹⁵⁾. O fenômeno de dilatação cervical é precedido pelo apagamento do colo, caracterizado pelo encurtamento e modificações do sinal de intensidade do estroma da cérvice. Essas transformações são provenientes da alteração da quantidade de água e colágeno tecidual que modificam o sinal de intensidade do estroma cervical e são detectadas pelo exame de RM⁽¹⁵⁾.

CONCLUSÃO

No presente estudo, a comparação entre os dois métodos de imagem na avaliação da biometria cervical não apresentou diferença estatística. Tal achado reforça a aplicação do exame ultra-sonográfico, por apresentar custo reduzido e maior acessibilidade. Porém, em situações nas quais a US-TV apresenta contra-indicações, como amniorrexe prematura, ou diante de recusa da paciente para a realização da US via vaginal, o exame de RM poderá apresentar-se como segunda opção para a avaliação do

comprimento cervical, com reduzida variabilidade interobservador. O detalhamento anatômico dos tecidos que compõem o colo, possível de ser avaliado pela RM, credencia este método de imagem como promissor no estudo das modificações estruturais da cérvix envolvidas na gestação e no parto pré-termo espontâneo, a ser confirmado por pesquisas futuras.

REFERÊNCIAS

- Sarti DA, Sample WF, Hobel CJ, et al. Ultrasonic visualization of a dilated cervix during pregnancy. *Radiology*. 1979;130:417-20.
- Varma TR, Patel RH, Pillai U. Ultrasonic assessment of cervix in normal pregnancy. *Acta Obstet Gynecol Scand*. 1986;65:229-33.
- Brandão RS, Murta CGV, Moron AF, et al. Ultrasonografia tridimensional do colo uterino na gestação: perspectivas. *Radiol Bras*. 2006;39:305-8.
- Berghella V, Berghella M. Cervical length assessment by ultrasound. *Acta Obstet Gynecol Scand*. 2005;84:543-4.
- Gomez R, Galasso M, Romero R, et al. Ultrasonographic examination of the uterine cervix is better than cervical digital examination as a predictor of the likelihood of premature delivery in patients with preterm labor and intact membranes. *Am J Obstet Gynecol*. 1994;171:956-64.
- Iams JD, Goldenberg RL, Meis PJ, et al. The length of the cervix and the risk of spontaneous premature delivery. National Institute of Child Health and Human Development Maternal Fetal Medicine Units Network. *N Engl J Med*. 1996;334:567-72.
- Heath VCF, Southall TR, Souka AP, et al. Cervical length at 23 weeks of gestation: prediction of spontaneous preterm delivery. *Ultrasound Obstet Gynecol*. 1998;12:312-7.
- Berghella V, Daly SF, Tolosa JE, et al. Prediction of preterm delivery with transvaginal ultrasonography of the cervix in patients with high-risk pregnancies: does cerclage prevent prematurity? *Am J Obstet Gynecol*. 1999;181:809-15.
- Guzman ER, Ananth CV. Cervical length and spontaneous prematurity: laying the foundation for future interventional randomized trials for the short cervix. *Ultrasound Obstet Gynecol*. 2001;18:195-9.
- To MS, Skentou C, Liao AW, et al. Cervical length and funneling at 23 weeks of gestation in the prediction of spontaneous early preterm delivery. *Ultrasound Obstet Gynecol*. 2001;18:200-3.
- Pires CR, Moron AF, Mattar R, et al. Estudo comparativo entre marcadores ultra-sonográficos morfológicos preditores de parto pré-termo: sinal do afinilamento do colo e ausência do eco glandular endocervical. *Radiol Bras*. 2005;38:17-24.
- Powell MC, Worthington BS, Buckley JM, et al. Magnetic resonance imaging (MRI) in obstetrics. I. Maternal anatomy. *Br J Obstet Gynaecol*. 1988;95:31-7.
- Oláh KSJ. The use of magnetic resonance imaging in the assessment of the cervical hydration state. *Br J Obstet Gynaecol*. 1994;101:255-7.
- Chan YL, Lam WW, Lau TK, et al. Cervical assessment by magnetic resonance imaging – its relationship to gestational age and interval to delivery. *Br J Radiol*. 1998;71:155-9.
- Sabir N, Dicle U, Yurdakul B, et al. Can magnetic resonance imaging predict the success of parturition in oxytocin-induced pregnant women? *Eur Radiol*. 2000;10:768-71.
- Rae DW, Smith FW, Templeton AA. Magnetic resonance imaging of the human cervix: a study of the effects of prostaglandins in the first trimester. *Hum Reprod*. 2001;16:1744-7.
- House M, O'Callaghan M, Bahrami S, et al. Magnetic resonance imaging of the cervix during pregnancy: effect of gestational age and prior vaginal birth. *Am J Obstet Gynecol*. 2005;193:1554-60.
- Carr BD, Smith K, Parsons L, et al. Ultrasonography for cervical length measurement: agreement between transvaginal and translabial techniques. *Obstet Gynecol*. 2000;96:554-8.
- Andersen HF. Transvaginal and transabdominal ultrasonography of the uterine cervix during pregnancy. *J Clin Ultrasound*. 1991;19:77-83.
- Iams JD, Paraskos J, Landon MB, et al. Cervical sonography in preterm labor. *Obstet Gynecol*. 1994;84:40-6.
- Ferreira AC, Mauad FF, Nicolau LG, et al. Ultrasonografia tridimensional em ginecologia: malformações uterinas. *Radiol Bras*. 2007;40:131-6.
- Rozenberg P, Gillet A, Ville Y. Transvaginal sonographic examination of the cervix in asymptomatic pregnant women: review of the literature. *Ultrasound Obstet Gynecol*. 2002;19:302-11.
- Smith FW, Adam AH, Phillips WDP. NMR imaging in pregnancy. *Lancet*. 1983;1:61-2.
- Carbonne B. Is it possible to improve diagnostic and prognostic criteria of preterm labour? *Eur J Obstet Gynecol Reprod Biol*. 2004;15:117 Suppl 1:S6-9.
- Hricak H, Chang YC, Cann CE, et al. Cervical incompetence: preliminary evaluation with MR imaging. *Radiology*. 1990;174(3 Pt 1):821-6.
- Scoutt ML, McCauley TR, Flynn SD, et al. Zonal anatomy of the cervix: correlation of MR imaging and histologic examination of hysterectomy specimens. *Radiology*. 1993;186:159-62.
- deSouza NM, Hawley IC, Schwieso JE, et al. The uterine cervix on in vitro and in vivo MR images: a study of zonal anatomy and vascularity using an enveloping cervical coil. *AJR Am J Roentgenol*. 1994;163:607-12.