

Estudo retrospectivo das alterações do nervo fibular comum identificadas por ressonância magnética nas lesões agudas e subagudas do canto posterolateral do joelho

Magnetic resonance imaging evaluation of common peroneal nerve injury in acute and subacute posterolateral corner lesion: a retrospective study

Gustavo Felix Marconi^{1,a}, Marcelo Novelino Simão^{1,b}, Fabricio Fogagnolo^{1,c}, Marcello Henrique Nogueira-Barbosa^{1,d}

1. Faculdade de Medicina de Ribeirão Preto da Universidade de São Paulo (FMRP-USP), Ribeirão Preto, SP, Brasil.

Correspondência: Dr. Gustavo Felix Marconi. FMRP-USP – Divisão de Radiologia. Avenida Bandeirantes, 3900, Campus Universitário, Vila Monte Alegre. Ribeirão Preto, SP, Brasil, 14049-900. E-mail: gustavofelixmarconi@gmail.com.

a. <http://orcid.org/0000-0001-5981-9158>; b. <http://orcid.org/0000-0002-2164-1910>; c. <http://orcid.org/0000-0002-6495-3383>;

d. <http://orcid.org/0000-0002-7436-5315>.

Recebido para publicação em 1/6/2020. Aceito, após revisão, em 10/9/2020.

Trabalho realizado com apoio da Coordenação de Aperfeiçoamento de Pessoal de Nível Superior (Capes), Brasil, Código 001.

Como citar este artigo:

Marconi GF, Simão MN, Fogagnolo F, Nogueira-Barbosa MH. Estudo retrospectivo das alterações do nervo fibular comum identificadas por ressonância magnética nas lesões agudas e subagudas do canto posterolateral do joelho. Radiol Bras. 2021.

Resumo **Objetivo:** Avaliar critérios de identificação de lesão no nervo fibular comum (NFC) por ressonância magnética (RM) em pacientes com lesão aguda e subaguda no canto posterolateral (CPL) e avaliar a reprodutibilidade na identificação de alterações do NFC.

Materiais e Métodos: Foram incluídos, retrospectivamente, 38 pacientes consecutivos submetidos a RM e com diagnóstico de lesão aguda ou subaguda no CPL do joelho, constituindo o grupo de pacientes. Outros 38 pacientes com RM normal foram utilizados como grupo controle. Dois radiologistas musculoesqueléticos (A e B) analisaram as imagens. A lesão neural foi classificada em neuropraxia, axoniotmese ou neurotme. Foi medida a intensidade do sinal no NFC, no nervo tibial (NT) e em uma veia superficial (VS), e calculadas as razões de sinal NFC/NT e NFC/VS. Estruturas do CPL, incluindo tendão poplíteo, ligamento arqueado, ligamento colateral lateral e tendão do bíceps, foram classificadas como normal, rotura parcial ou rotura completa. Os ligamentos cruzados também foram avaliados segundo os mesmos critérios. O teste kappa foi utilizado para avaliar a concordância interobservador para as classificações semiquantitativas. Curva ROC foi utilizada para análise quantitativa.

Resultados: O radiologista A encontrou alterações no NFC em 15 casos (39,4%): 8 neuropraxias, 7 axoniotmeses e nenhuma neurotme. O radiologista B encontrou alterações no NFC em 14 casos (36,8%): 9 neuropraxias, 5 axoniotmeses e nenhuma neurotme. O teste kappa mostrou alta concordância interobservador. No grupo controle, a razão NFC/NT variou entre 0,63–1,1 e a razão NFC/VS variou entre 0,16–0,41. Para o grupo de pacientes, a razão NFC/NT variou entre 1,30–4,02 e a razão NFC/VS variou entre 0,27–1,08. A análise com curva ROC demonstrou alta especificidade (93,3%) com relação à razão NFC/NT, usando um valor de corte de 1,39. Houve boa especificidade (81,3%) para a razão NFC/VS usando um valor de corte de 0,41.

Conclusão: As alterações do NFC são detectadas com frequência nas lesões do CPL nas imagens de RM, com concordância interobservadores quase perfeita. Usando as razões de intensidade de sinal entre o NFC e o NT e entre o NFC e a VS, aumenta a confiança no diagnóstico. Recomendamos a análise sistemática do NFC nos casos de lesão do CPL.

Unitermos: Nervo fibular/diagnóstico por imagem; Traumatismos do joelho/diagnóstico por imagem; Joelho/inervação; Ressonância magnética.

Abstract **Objective:** To evaluate qualitative and quantitative magnetic resonance imaging (MRI) criteria for injury of the common peroneal nerve (CPN) in patients with acute or subacute injuries in the posterolateral corner (PLC) of the knee, as well as to evaluate the reproducibility of MRI evaluation of CPN alterations.

Materials and Methods: This was a retrospective study of 38 consecutive patients submitted to MRI and diagnosed with acute or subacute injury to the PLC of the knee (patient group) and 38 patients with normal MRI results (control group). Two musculoskeletal radiologists (designated radiologist A and radiologist B, respectively) evaluated the images. Nerve injury was classified as neurapraxia, axonotmesis, or neurotmesis. Signal strength was measured at the CPN, the tibial nerve (TN), and a superficial vein (SV). The CPN/TN and CPN/SV signal ratios were calculated. The status of each PLC structure, including the popliteal tendon, arcuate ligament, lateral collateral ligament, and biceps tendon, was classified as normal, partially torn, or completely torn, as was that of the cruciate ligaments. For the semiquantitative analysis of interobserver agreement, the kappa statistic was calculated, whereas a receiver operating characteristic (ROC) curve was used for the quantitative analysis.

Results: In the patient group, radiologist A found CPN abnormalities in 15 cases (39.4%)—neurapraxia in eight and axonotmesis in seven—whereas radiologist B found CPN abnormalities in 14 (36.8%)—neurapraxia in nine and axonotmesis in five. The kappa

statistic showed excellent interobserver agreement. In the control group, the CPN/TN signal ratio ranged from 0.63 to 1.1 and the CPN/SV signal ratio ranged from 0.16 to 0.41, compared with 1.30–4.02 and 0.27–1.08, respectively, in the patient group. The ROC curve analysis demonstrated that the CPN/TN signal ratio at a cutoff value of 1.39 had high (93.3%) specificity for the identification of nerve damage, compared with 81.3% for the CPN/SV signal ratio at a cutoff value of 0.41.

Conclusion: CPN alterations are common in patients with PLC injury detected on MRI, and the level of interobserver agreement for such alterations was excellent. Calculating the CPN/TN and CPN/SV signal ratios may increase diagnostic confidence. We recommend systematic analysis of the CPN in cases of PLC injury.

Keywords: Peroneal nerve/diagnostic imaging; Knee injuries/diagnostic imaging; Knee/innervation; Magnetic resonance imaging.

INTRODUÇÃO

A ressonância magnética (RM) é um método excelente de imagem para o diagnóstico de lesões no sistema musculoesquelético e tem sido cada vez mais usada para a detecção de doenças nos nervos periféricos. É o exame de escolha para o diagnóstico de lesões traumáticas nas partes moles do joelho, especialmente quando envolvem meniscos, ligamentos, músculos e tendões. O canto posterolateral (CPL) é um complexo anatômico localizado na região posterior e lateral do joelho, sendo formado por estruturas miotendíneas, ligamentares e ósseas, que promovem estabilidade biomecânica. Essas estruturas resistem à angulação em varo, translação posterior e rotação externa^(1–3). O nervo fibular comum (NFC) – a divisão lateral do nervo isquiático – tem trajeto tortuoso e superficial, além de apresentar escassa quantidade de epineuro, o que o torna mais suscetível a lesões^(4,5). Estudos prévios demonstraram a proximidade do NFC com o CPL e que danos neurais podem ocorrer com traumas nessa região do joelho^(6–9).

A literatura é pobre em estudos direcionados a avaliar as alterações do NFC relacionadas a lesões do CPL, embora o comprometimento neural possa ter implicações clínicas futuras. O objetivo deste estudo, portanto, é avaliar, de modo retrospectivo, alterações de imagem do NFC em pacientes com lesão aguda ou subaguda do CPL, submetidos a exame de RM, buscando identificar a possível correlação entre as estruturas lesadas e o comprometimento do nervo, além de buscar critérios para aumentar a acurácia no diagnóstico do dano neural.

MATERIAIS E MÉTODOS

Pacientes

Após aprovação do estudo pelo comitê de ética e pesquisa da instituição, foram pré-selecionados 68 pacientes submetidos a exames de RM de joelho no hospital universitário, no período de 2010 a 2013, com o diagnóstico de lesão traumática aguda ou subaguda no CPL, isolada ou associada a outros desarranjos articulares, ocorrida há menos de 30 dias da realização do exame. Os exames foram rastreados por meio de busca no sistema informatizado da radiologia da instituição. Pesquisamos as palavras “canto posterolateral”, “ligamento colateral lateral”, “tendão poplíteo”, “cápsula posterolateral”, “ligamento arqueado” e “tendão do bíceps femoral”. Foram encontrados 47 pacientes que preenchem esses critérios. Excluímos nove casos – quatro por qualidade de imagem inadequada para avaliação do NFC e cinco por cirurgia local prévia –, restando um total de 38 pacientes. Foi realizado estudo retrospectivo

transversal de caso controle.

A idade média dos pacientes foi de 31 anos (variando de 12 a 66 anos), 29 eram do sexo masculino (76,3%) e 9 eram do sexo feminino (23,6%). Em relação ao mecanismo de trauma, 14 pacientes (36,8%) sofreram trauma de alta energia (acidentes com veículos automotores – automobilísticos, motociclísticos e atropelamentos), 16 pacientes (42,1%) sofreram trauma de baixa energia (traumas em atividades esportivas, quedas da própria altura e entorses por motivos diversos) e de 8 pacientes (21,0%) não conseguimos informações detalhadas em relação ao mecanismo do trauma.

Foram também selecionados, por busca no sistema informatizado de radiologia, 38 pacientes consecutivos que foram submetidos a RM do joelho no mesmo hospital e que tiveram as RMs do joelho relatadas como normais. Este grupo foi utilizado como grupo controle para análise comparativa em relação às alterações encontradas. A idade média dos pacientes no grupo controle foi de 32 anos (variando de 13 a 75 anos), 20 eram do sexo masculino (52,6%) e 18 eram do sexo feminino (47,4%).

Protocolos da RM

A aquisição de imagem de 32 pacientes foi realizada com aparelho de RM de 1,5 T (Achieva; Koninklijke Philips N.V., Amsterdam, Holanda), e nos demais, em aparelho de 3,0 T (Discovery MR750w; GE Healthcare, Chicago, EUA). O protocolo de imagem para 1,5 T incluía T1 (TR/TE: 532/10), coronal, sagital e axial com FSE T2 com saturação de gordura (2635/60), e T2 volumétrico sagital com saturação de gordura (2500/65). Foi utilizado campo de visão de 16 cm em todas as imagens. A espessura de corte foi de 4 mm em todas as sequências, exceto na sagital volumétrica, que apresentava espessura de 1,4 mm. A matriz na sequência sagital volumétrica foi de 300 × 258 e a matriz em todas as outras sequências foi de 176 × 220. O protocolo de imagem para 3,0 T incluía T1 (TR/TE: 459/11) e T2 em todos os eixos com saturação de gordura (1950–2000/60), com campo de visão de 18 cm e espessura de corte de 4 mm em todas as sequências e matriz de 384 × 256 (T2) e 512 × 256 (T1).

Interpretação das imagens

Dois radiologistas musculoesqueléticos fizeram a análise retrospectiva das imagens de RM de forma cega e independente: um radiologista com 15 anos de experiência em diagnóstico por imagem do sistema musculoesquelético (radiologista A) e o outro radiologista em treinamento em radiologia musculoes-

quelética e 4 anos de experiência profissional (radiologista B).

O NFC foi analisado em relação ao seu trajeto, morfologia e sinal e classificado em normal, neuropraxia, axoniotmese e neurotmese, de acordo com o proposto pela literatura^(4,10,11). O critério para classificar o nervo como normal foi não apresentar alteração de sinal ou de sua área seccional transversa (Figura 1).

Neuropraxia – Lesão discreta envolvendo apenas a bainha de mielina. A RM mostra hipersinal do nervo nas imagens ponderadas em T2 e sensíveis a líquido e pode haver discreto aumento da área seccional transversa.

Axoniotmese – Ocorre descontinuidade axonal e degeneração walleriana no segmento distal, sem comprometimento do epineuro e perineuro. A RM mostra espessamento do nervo,

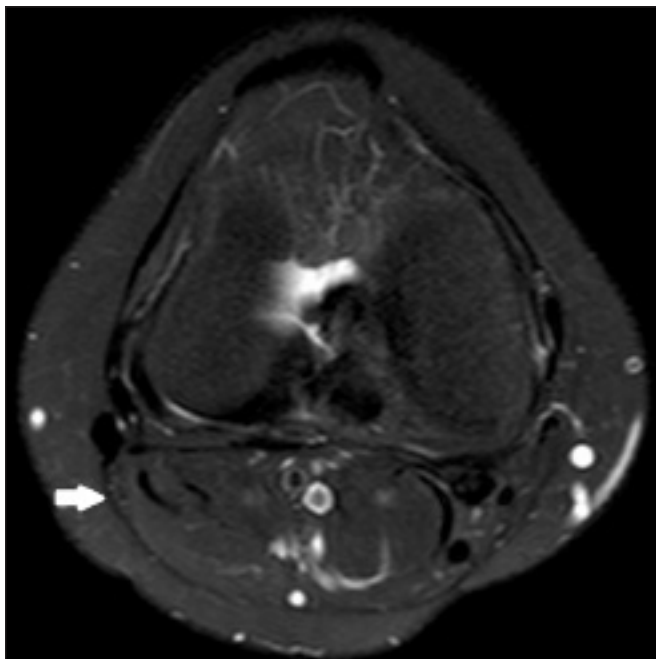


Figura 1. Imagem axial ponderada em T2 com saturação de gordura mostra exemplo de NFC normal. O nervo tem intensidade de sinal normal e padrão fascicular preservado (seta).

indefinição e descontinuidade dos fascículos neurais (Figura 2).

Neurotmese – Forma grave, com descontinuidade completa da estrutura neural. A RM mostra o nervo descontínuo e o intervalo entre os cotos preenchido por líquido ou tecido de granulação.

Foi também realizada a mensuração da intensidade de sinal no interior do NFC, do nervo tibial (NT) e de uma veia superficial (VS) próxima ao nervo fibular, usando o *software* DICOM Viewer (ClearCanvas Workstation; Synaptive Medical Inc., Ontário, Canadá), conforme mostrado na Figura 3. As imagens eram magnificadas de forma padronizada para evitar o efeito de volume parcial com o tecido circundante durante as mensurações. Foi feito o cálculo da razão da intensidade de sinal entre essas estruturas (NFC/NT e NFC/VS). A mensuração do sinal no NFC foi realizada na imagem onde ele apresentava, subjetivamente, a maior intensidade de sinal. O

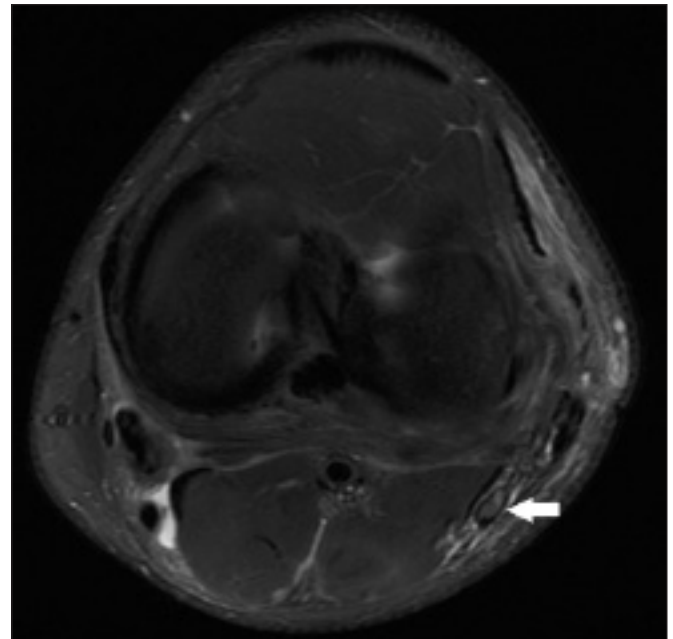


Figura 2. Imagem axial ponderada em T2 com saturação de gordura mostra exemplo de axoniotmese. O NFC tem aumento na intensidade de sinal, dimensões claramente aumentadas e indefinição dos fascículos (seta).

sinal do NT e da VS foi mensurado na mesma imagem em que foi medido o sinal no NFC. Quando não havia VS adequada para mensuração no nível de corte analisado, fazia-se a medida na imagem consecutiva anterior ou seguinte. A análise foi conduzida da mesma maneira para os casos do grupo controle.

Os dois radiologistas analisaram sistematicamente, de forma individual e independente, as seguintes estruturas do CPL, com a finalidade de identificar possíveis lesões: unidade mio-tendínea do músculo poplíteo, ligamento arqueado e cápsula posterolateral, ligamento colateral lateral e tendão do bíceps femoral. Tendo em vista que o ligamento arqueado constitui um espessamento da cápsula posterolateral e pode ser inconsistente⁽¹²⁾, consideramos essas duas estruturas como únicas para efeito da análise. Os radiologistas analisaram em separado os ligamentos cruzado anterior e cruzado posterior. Todas essas estruturas foram classificadas em normal, lesão parcial ou lesão completa. Um tendão ou ligamento foi definido como normal quando a orientação, a intensidade de sinal e a espessura estavam preservados. Os critérios para lesão parcial incluíram alteração de sinal, espessamento, afilamento ou rotura de parte do ligamento ou tendão. O critério utilizado para definir uma lesão completa incluiu a presença de descontinuidade de espessura completa e inequívoca com sinal de líquido no defeito focal resultante. Por fim, foi avaliada a cabeça da fíbula, classificada em normal, presença de edema ósseo sem traço de fratura, fratura alinhada e fratura desalinhada. O radiologista B também refez a análise das imagens, três meses após a interpretação inicial, para avaliação intraobservador.

Análise estatística

Usamos o teste kappa (κ) para avaliação da concordância interobservador entre os radiologistas e concordância intrao-

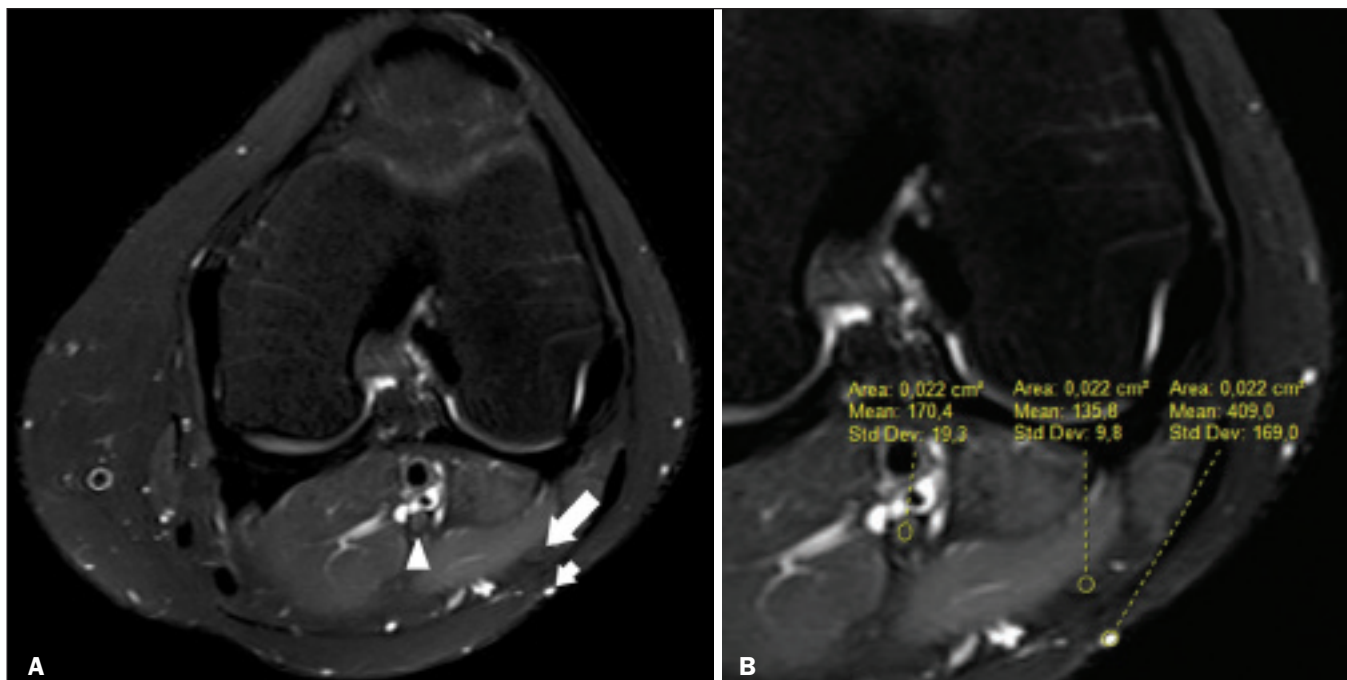


Figura 3. Mensuração da intensidade de sinal no NFC e na VS. **A:** Axial T2 com saturação de gordura em um joelho normal demonstra o NFC (seta longa), o NT (cabeça de seta) e uma VS (seta curta). **B:** A mesma imagem magnificada para mensuração do sinal na área de interesse. Neste caso, a razão NFC/NR foi de 0,79 e a razão NFC/VS foi de 0,33.

bservador para o radiologista B, no caso da classificação de possíveis lesões do NFC e para a classificação das estruturas do CPL. A interpretação dos resultados de concordância foi baseada nos seguintes critérios: $\kappa < 0$, ausência de concordância; κ entre 0 e 0,19, concordância pobre; κ entre 0,20 e 0,39, concordância razoável; κ entre 0,40 e 0,59, concordância moderada; κ entre 0,60 e 0,79, concordância substancial; κ entre 0,80 e 1,00, concordância quase perfeita⁽¹²⁾.

Utilizamos *odds-ratio* (OR) e risco relativo (RR) em busca de possível correlação entre lesões específicas das estruturas ligamentares ou tendíneas, individualmente, e a presença de lesão neural. Realizamos a correlação de Spearman para avaliar a relação entre o número de estruturas ligamentares ou tendíneas acometidas, conjuntamente, e a lesão no nervo. Classificamos a lesão em grau 1 quando apenas uma estrutura ligamentar/tendínea foi acometida, grau 2 quando duas estruturas foram consideradas alteradas, e assim por diante.

Comparamos as razões (NFC/NT e NFC/VS) do grupo com lesão no CPL com as mesmas razões do grupo controle, para avaliar se haveria diferença estatística dessas mensurações entre os grupos. Finalmente, usamos a análise da curva ROC para identificar o melhor *cut-off* na tentativa de diferenciar os dois grupos.

RESULTADOS

Analisamos 38 pacientes com lesão no CPL. O radiologista A identificou alterações no NFC em 15 pacientes (39,4%): 8 neuropraxias, 7 axoniotmeses e nenhum caso de neurotmeses. O radiologista B observou alterações neurais em 14 pacientes (36,8%): 9 neuropraxias, 5 axoniotmeses e, também, nenhum caso de neurotmeses. Os achados nos ligamentos e tendões (Fi-

gura 4) são demonstrados na Tabela 1. Em relação à classificação das alterações da fibula, o radiologista A diagnosticou 29 casos normais (76,3%), 8 com edema ósseo (21,0%), 1 com fratura alinhada (2,6%) e nenhuma fratura desalinhada. O radiologista B diagnosticou 29 casos normais (76,3%), 7 com edema ósseo (18,4%), 1 com fratura alinhada (2,6%) e 1 fratura desalinhada (2,6%).

Houve concordância interobservador quase perfeita para a detecção de lesão do NFC ($\kappa = 0,85$). A concordância interobservador também foi ótima para os achados no ligamento cruzado anterior, ligamento cruzado posterior, ligamento colateral lateral e tendão poplíteo, com κ entre 0,81 (ligamento cruzado anterior) e 0,91 (ligamento cruzado posterior) para o mesmo intervalo de confiança. No caso do tendão do bíceps femoral e do ligamento arqueado, a concordância interobservador foi boa, com κ de 0,72 e 0,79, respectivamente. Todas essas associações foram avaliadas para um intervalo de confiança de 95% (IC 95%).

Em relação à análise intraobservador, para um IC 95%, houve concordância quase perfeita para a análise das seguintes estruturas: NFC, ligamento cruzado anterior e ligamento colateral lateral, com κ entre 0,84 (CFN) e 0,91 (ligamento colateral lateral). A concordância foi substancial para ligamento cruzado posterior, tendão do bíceps femoral e ligamento arqueado, com κ entre 0,62 e 0,74. Para o tendão poplíteo, a concordância também foi substancial ($\kappa = 0,60$).

Utilizando o cálculo do RR e OR em busca de associação entre lesão no NFC e alteração nas estruturas tendíneas e ligamentares, sendo feito o cálculo para cada uma das estruturas analisadas individualmente, não encontramos associação estatística para um IC 95%. Da mesma forma, não encontramos

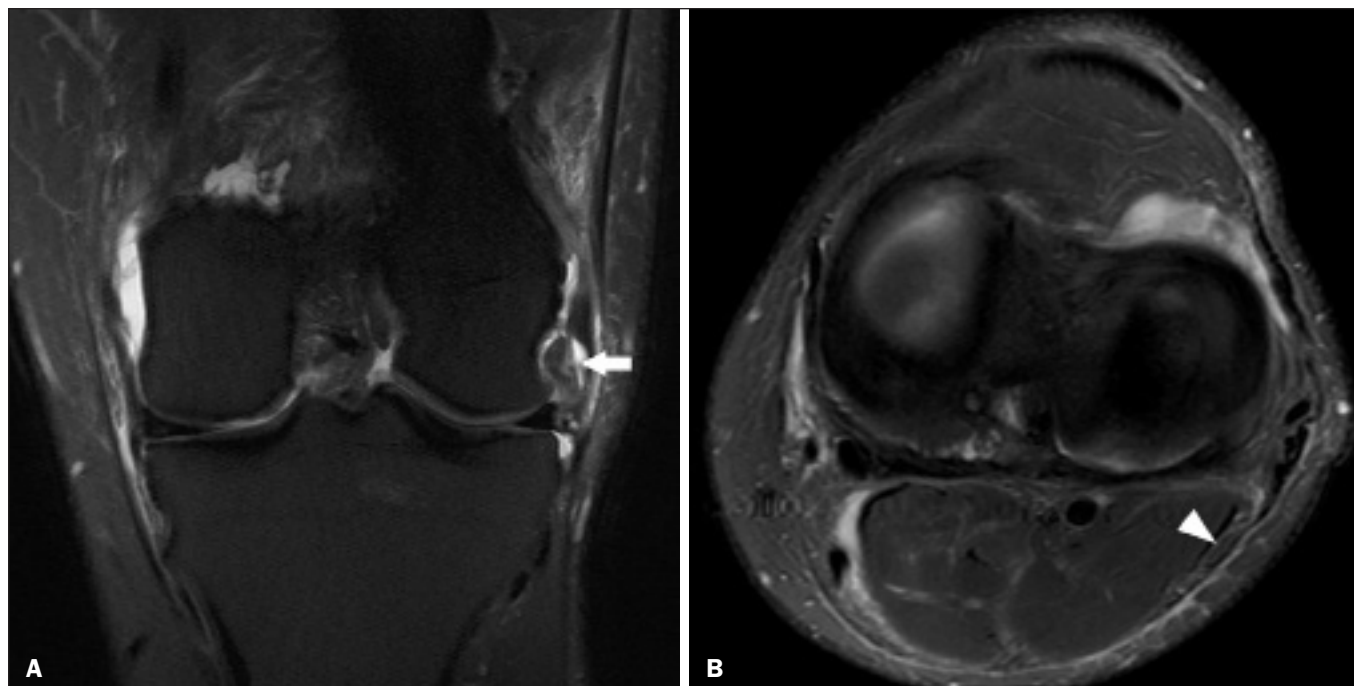


Figura 4. Paciente do sexo masculino de 43 anos sofreu trauma jogando futebol. **A:** Imagem coronal T2 com saturação de gordura mostra lesão do CPL, destacando-se rotura do tendão poplíteo (seta). Também havia lesão da cápsula articular e do LCL (não demonstrados). **B:** Imagem axial T2 com saturação de gordura mostra o nervo fibular comum (cabeça de seta), considerado normal neste caso.

Tabela 1—Achados de RM nas estruturas tendíneas e ligamentares.

Achado	Ligamento cruzado anterior	Ligamento cruzado posterior	Ligamento colateral lateral	Tendão poplíteo	Tendão do bíceps femoral	Ligamento arqueado
Normal						
Radiologista A	6 (15%)	19 (50%)	0 (0%)	9 (23%)	10 (26%)	9 (23%)
Radiologista B	7 (18%)	18 (47%)	1 (2%)	8 (21%)	15 (39%)	7 (18%)
Lesão parcial						
Radiologista A	11 (28%)	7 (18%)	21 (55%)	25 (65%)	17 (44%)	25 (65%)
Radiologista B	9 (23%)	9 (23%)	18 (47%)	24 (63%)	12 (31%)	25 (65%)
Lesão completa						
Radiologista A	21 (55%)	12 (31%)	17 (44%)	4 (10%)	11 (28%)	4 (10%)
Radiologista B	22 (57%)	11 (28%)	19 (50%)	6 (15%)	11 (28%)	9 (23%)

correlação estatisticamente significativa entre o número de estruturas ligamentares ou tendíneas acometidas, em conjunto, e a presença de lesão no NFC ($R = 0,31; p = 0,05$). Porém, existe uma tendência de que o aumento do número de estruturas acometidas seja acompanhado pelo aumento do dano neural.

Também comparamos as razões NCF/NT e NCF/VS entre o grupo de pacientes e o grupo controle, usando a curva ROC para análise quantitativa. Os resultados da análise da curva ROC estão expostos na Tabela 2, que mostra os resultados do radiologista A.

DISCUSSÃO

A anatomia do CPL está descrita em diversos artigos e revisões da literatura e não é o objetivo do presente estudo detalhar esta região^(1-3,13-16). Há divergência na literatura sobre as estruturas que formam o CPL. Seebacher et al.⁽¹⁷⁾ dividiram a região em três camadas: superficial, média e profunda. Com

estudos subsequentes^(1,18), outros autores propuseram mudanças nessa definição, alterando a descrição das camadas, o que permite abordagem mais padronizada e sistematizada. A camada profunda é a de maior importância na estabilização biomecânica e é a que apresenta maior variabilidade anatômica. O não reconhecimento de lesões no CPL constitui potencial causa de instabilidade persistente, falência de enxertos de ligamentos cruzados e osteoartrite⁽¹⁸⁻²⁴⁾.

Tabela 2—Cut-off, especificidade e sensibilidade para detecção de dano neural em relação ao grupo controle (IC 95%).

	Radiologista A	
	NFC/NT	NFC/VS
Cut-off	1,27	0,40
Especificidade	98,8%	89,9%
Sensibilidade	88,1%	71,6%

O NFC é a divisão lateral do nervo isquiático. Ele apresenta trajeto posterolateral no joelho, contornando o tendão bicipital e a cabeça fibular para se trifurcar, geralmente, ao nível do colo da fibula, em nervo fibular profundo, nervo fibular superficial e ramo articular ou recorrente. O nervo fibular profundo proporciona inervação motora para os músculos do compartimento anterior da perna (tibial anterior, extensor dos dedos, extensor longo do hálux e fibular terceiro). O nervo fibular superficial gera inervação motora para os músculos do compartimento lateral (músculos fibular curto e longo) e sensitiva para o lado anterolateral da perna. O ramo recorrente promove informação sensorial da articulação tibiofibular proximal^(5,25,26).

Em decorrência de particularidades anatômicas, como sua superficialidade, seu trajeto e a escassa quantidade de epineuro, o NFC e seus ramos são suscetíveis a lesões, traumáticas ou não^(6-9,27-35). Esses estudos demonstraram a relação entre traumas e luxações no joelho e lesão do nervo fibular^(6-9,27-35). Trappeniers et al.⁽⁹⁾ relataram três casos de lesão do NFC após trauma na região posterolateral do joelho. Jia et al.⁽⁷⁾ demonstraram a proximidade anatômica entre o NFC e o CPL, em que a distância entre o nervo e as estruturas do CPL pode ser de 8 mm. A proximidade entre o NFC e o CPL está ilustrada em espécime cadavérico (Figura 5). Bottomley et al.⁽²⁸⁾ identificaram deslocamento do NFC em lesões do CPL, especialmente quando há avulsão distal do tendão do biceps femoral, devendo o cirurgião estar atento a essa possibilidade para evitar dano neural durante o ato cirúrgico.

Uma série de trabalhos recentes publicados no Brasil tem ressaltado a importância dos métodos de imagem na avaliação do sistema musculoesquelético⁽³⁶⁻⁴⁰⁾. No nosso estudo identificamos elevada prevalência de alterações de imagem no NFC, o que foi observado entre 36,8% e 39,4% dos casos, com concordância interobservador e intraobservador quase perfeita para essas anormalidades (Figura 6). A grande maioria das lesões neurais que identificamos por imagem de RM foi classificada como neuropraxias, que são lesões discretas, transitórias e de bom prognóstico. Pelo caráter retrospectivo do estudo, tivemos dificuldade de obtenção de informações clínicas a respeito dos pacientes e não foi possível, portanto, de forma geral, identificar se os pacientes apresentavam alterações de sensibilidade ou motricidade, como parestesia na face lateral da perna ou dificuldade na dorsoflexão do pé. Acreditamos que lesões neurais discretas, como a neuropraxia, possam ser assintomáticas ou oligossintomáticas, e que por isso não estavam adequadamente relatadas no prontuário clínico. Apenas dois pacientes tinham relato de prejuízo funcional neural, com parestesia e pé-caído, ambos tendo o NFC classificado nas imagens de RM como axionotose e as razões NFC/NT e NFC/VS estando francamente alteradas. Alguns pacientes tinham danos múltiplos e complexos, envolvendo outros sistemas, o que pode ter dificultado a avaliação da parte neurológica periférica em questão.

Não detectamos associação estatística entre lesão de uma estrutura ligamentar ou tendínea específica e lesão do NFC. Isoladamente, a lesão de nenhuma das estruturas anatômicas analisadas do CPL aumentou ou diminuiu o risco para lesão do

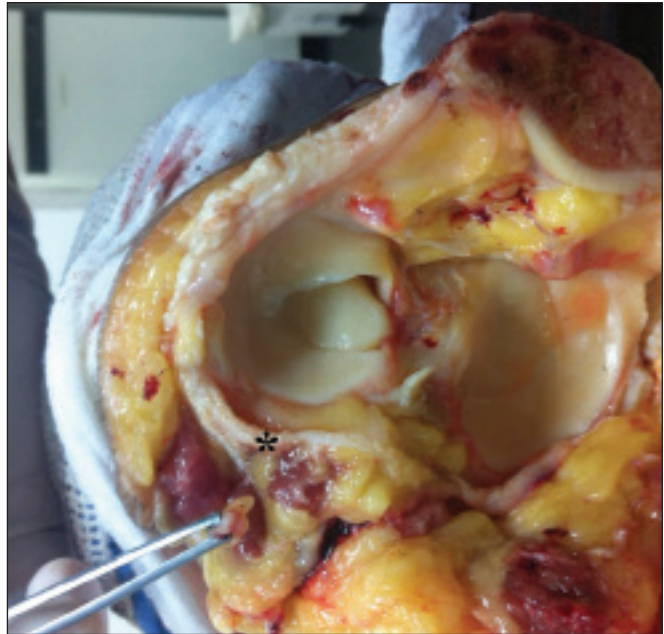

Figura 5. Seção transversal de um joelho de cadáver na região da articulação femorotibial. A pinça segura o NFC. Pode-se notar sua proximidade com a cápsula articular posterolateral (asterisco).

NFC. Contudo, quando as estruturas foram analisadas em conjunto, ou seja, mais de uma estrutura acometida, foi detectada uma tendência a maior chance de dano neural.

Considerando a classificação de lesão do nervo periférico realizada pelo radiologista A como padrão de referência, as razões de sinal NFC/NT e NFC/VS mostraram elevadas sensibilidade e especificidade para lesão neural e, neste sentido, têm potencial de auxiliar um radiologista menos experiente nesta decisão diagnóstica. No caso da razão NFC/NT, para um *cut-off* de 1,27, a especificidade e a sensibilidade foram de 98,8% e 88,1%, respectivamente. Já para a razão NFC/VS, a especificidade e a sensibilidade foram de 89,9% e 71,6%, respectivamente, usando um *cut-off* de 0,40. Sugerimos que o uso dessas razões, e em especial a razão NFC/NT, seja uma ferramenta útil para detecção de alteração do NFC, aumentando a confiabilidade diagnóstica. A relação de sinal entre o nervo doente e uma veia adjacente foi utilizada previamente por Chhabra et al. ao pesquisarem neuropatias no nervo ciático, apresentando alta acurácia para detecção de alterações neurais⁽⁴¹⁾. No nosso trabalho acrescentamos, ainda, a razão com o NT, que também demonstrou ser um bom instrumento para elevar a acurácia e fortalecer o diagnóstico.

Algumas limitações do presente estudo precisam ser mencionadas. A maior limitação se deve ao caráter retrospectivo do estudo, que não nos permitiu obter informações seguras referentes à apresentação clínica dos pacientes ou à evolução clínica e de imagem, que poderiam demonstrar implicações futuras para as anormalidades de imagem encontradas nas fases aguda e subaguda. Em um trabalho prévio com pacientes diferentes dos nossos, mas com perfil epidemiológico semelhante, foram investigados, de forma prospectiva e longitudinal, cinco pacientes com lesão crônica do CPL identificada inicialmente por RM

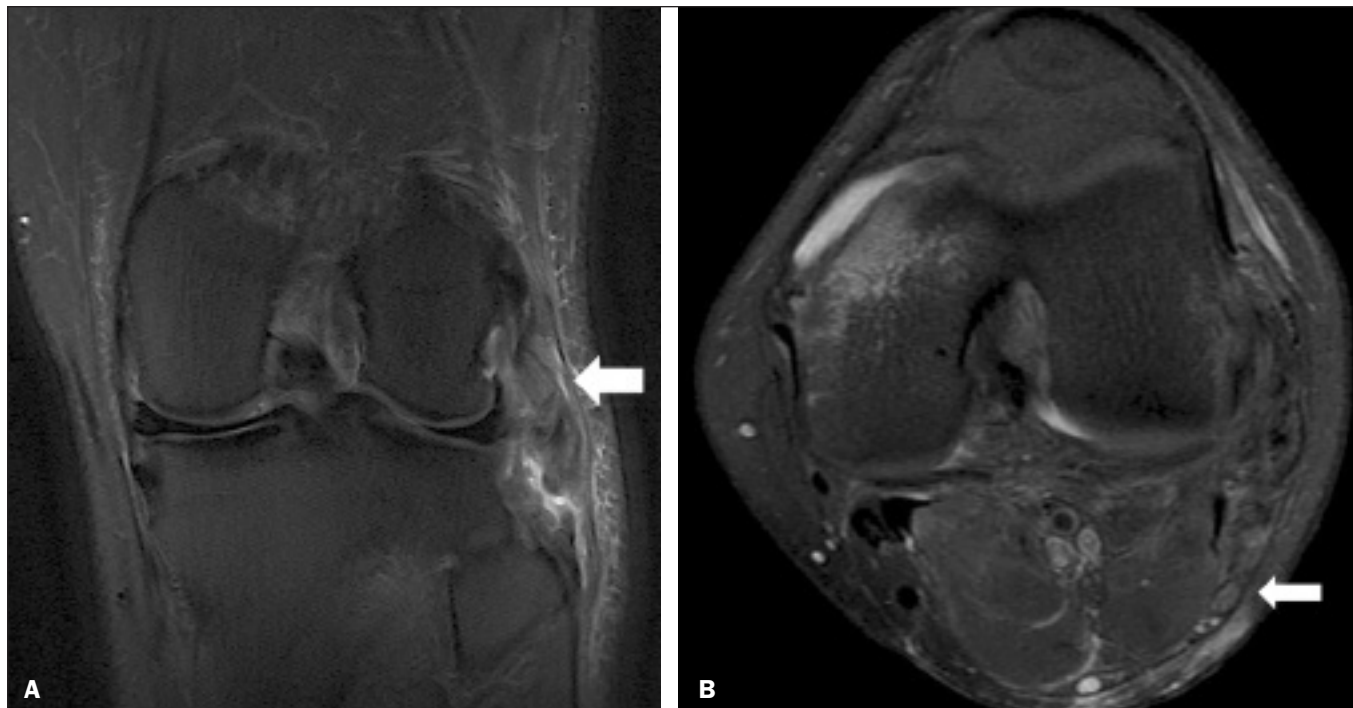


Figura 6. Paciente do sexo masculino de 21 anos com história de acidente motociclístico. **A:** Coronal T2 com saturação de gordura mostra lesão de estruturas do CPL (seta). Foram identificados rotura completa do LCL e tendão do bíceps femoral e lesão parcial do tendão poplíteo e ligamento arqueado. **B:** Axial T2 com saturação de gordura mostra o nervo fibular com alteração de sinal, mas sem descontinuidades (seta), interpretado como axoniotmese.

e que foram avaliados, no controle evolutivo, por exames de imagem e por exame físico detalhado, identificando que lesões crônicas do NFC classificadas inicialmente como neuropraxia nas imagens de RM tiveram pouca ou nenhuma repercussão clínica na evolução, mas os casos classificados na primeira RM como axoniotmese apresentaram sequelas sensitivas e motoras⁽⁴²⁾. Outra limitação se relaciona à presença de edema nos tecidos moles nos casos de lesão traumática do CPL, não sendo possível cegar completamente os radiologistas que fizeram as avaliações em relação a qual grupo pertencia o paciente. Além disso, não tínhamos dados cirúrgicos disponíveis, especialmente em relação ao estado do NFC.

CONCLUSÃO

Nós detectamos alta prevalência de alterações no NFC nas imagens de RM nos pacientes previamente diagnosticados com lesão do CPL, com concordância interobservador e intraobservador quase perfeita. Sugerimos usar as relações da intensidade de sinal com o NT e com a VS (NFC/NT e NFC/VS) para aumentar a confiança no diagnóstico. Recomendamos a análise cuidadosa do NFC nos casos de lesão do CPL.

REFERÊNCIAS

- Davies H, Unwin A, Aichroth P. The posterolateral corner of the knee. Anatomy, biomechanics and management of injuries. *Injury*. 2004;35:68–75.
- Sanchez AR 2nd, Sugalski MT, LaPrade RF. Anatomy and biomechanics of the lateral side of the knee. *Sports Med Arthrosc Rev*. 2006;14:2–11.
- Vinson EN, Major NM, Helms CA. The posterolateral corner of the knee. *AJR Am J Roentgenol*. 2008;190:449–58.
- Chhabra A, Andreisek G, Soldatos T, et al. MR neurography: past, present, and future. *AJR Am J Roentgenol*. 2011;197:583–91.
- Van den Bergh FRA, Vanhoenacker, FM, De Smet E, et al. Peroneal nerve: normal anatomy and pathologic findings on routine MRI of the knee. *Insights Imaging*. 2013;4:287–99.
- Gruber H, Peer S, Meirer R, et al. Peroneal nerve palsy associated with knee luxation: evaluation by sonography—initial experiences. *AJR Am J Roentgenol*. 2005;185:1119–25.
- Jia Y, Gou W, Geng L, et al. Anatomic proximity of the peroneal nerve to the posterolateral corner of the knee determined by MR imaging. *Knee*. 2012;19:766–8.
- Tomaino M, Day C, Papageorgiou C, et al. Peroneal nerve palsy following knee dislocation: pathoanatomy and implications for treatment. *Knee Surg Sports Traumatol Arthrosc*. 2000;8:163–5.
- Trappeniers L, De Maeseneer M, Van Roy P, et al. Peroneal nerve injury in three patients with knee trauma: MR imaging and correlation with anatomic findings in volunteers and anatomic specimens. *Eur Radiol*. 2003;13:1722–7.
- Seddon HJ, Medawar PB, Smith H. Rate of regeneration of peripheral nerves in man. *J Physiol*. 1943;102:191–215.
- Sunderland S. A classification of peripheral nerve injuries producing loss of function. *Brain*. 1951;74:491–516.
- Landis JR, Koch GG. The measurement of observer agreement for categorical data. *Biometrics*. 1977;33:159–74.
- Jadhav SP, More SR, Riascos RF, et al. Comprehensive review of the anatomy, function, and imaging of the popliteus and associated pathologic conditions. *Radiographics*. 2014;34:496–513.
- Arciero RA. Anatomic posterolateral corner knee reconstruction. *Arthroscopy*. 2005;21:1147.
- Raheem O, Philpott J, Ryan W, et al. Anatomical variations in the anatomy of the posterolateral corner of the knee. *Knee Surg Sports Traumatol Arthrosc*. 2007;15:895–900.
- Apsingi S, Eachempati KK, Shah GKJ, et al. Posterolateral corner injuries of the knee—a review. *J Indian Med Assoc*. 2011;109:400–3.
- Seebacher JR, Inglis AE, Marshall JL, et al. The structure of the posterolateral aspect of the knee. *J Bone Joint Surg Am*. 1982;64:536–41.

18. Geiger D, Chang E, Pathria M, et al. Posterolateral and posteromedial corner injuries of the knee. *Radiol Clin North Am.* 2013;51:413–32.
19. Baker CL Jr, Norwood LA, Hughston JC. Acute posterolateral rotatory instability of the knee. *J Bone Joint Surg Am.* 1983;65:614–8.
20. Covey DC. Injuries of the posterolateral corner of the knee. *J Bone Joint Surg Am.* 2001;83:106–18.
21. Freeman RT, Duri ZA, Dowd GSE. Combined chronic posterior cruciate and posterolateral corner ligamentous injuries: a comparison of posterior cruciate ligament reconstruction with and without reconstruction of the posterolateral corner. *Knee.* 2002;9:309–12.
22. Jakobsen BW, Lund B, Christiansen SE, et al. Anatomic reconstruction of the posterolateral corner of the knee: a case series with isolated reconstructions in 27 patients. *Arthroscopy.* 2010;26:918–25.
23. LaPrade RF, Terry GC. Injuries to the posterolateral aspect of the knee. Association of anatomic injury patterns with clinical instability. *Am J Sports Med.* 1997;25:433–8.
24. LaPrade RF, Wentorf FA, Oslon EJ, et al. An in vivo injury model of posterolateral knee instability. *Am J Sports Med.* 2006;34:1313–21.
25. Chhabra A, Faridian-Aragh N, Chalian M, et al. High-resolution 3-T MR neurography of peroneal neuropathy. *Skeletal Radiol.* 2012;41:257–71.
26. Damarey B, Demondion X, Wavreille G, et al. Imaging of the nerves of the knee region. *Eur J Radiol.* 2013;82:27–37.
27. Clarke HD, Schwartz JB, Math KR, et al. Anatomic risk of peroneal nerve injury with the “pie crust” technique for valgus release in total knee arthroplasty. *J Arthroplasty.* 2004;19:40–4.
28. Bottomley N, Williams A, Birch R, et al. Displacement of the common peroneal nerve in posterolateral corner injuries of the knee. *J Bone Joint Surg Br.* 2005;87:1225–6.
29. Montgomery AS, Birch R, Malone A. Entrapment of a displaced common peroneal nerve following knee ligament reconstruction. *J Bone Joint Surg Br.* 2005;87:861–2.
30. Heckmann JG. Foot drop in an adolescent with muscle edema in the anterior compartment. *Eur J Paediatr Neurol.* 2013;17:419–20.
31. Mook WR, Ligh CA, Moorman CT 3rd, et al. Nerve injury complicating multiligament knee injury: current concepts and treatment algorithm. *J Am Acad Orthop Surg.* 2013;21:343–54.
32. Niall DM, Nutton RW, Keating JF. Palsy of the common peroneal nerve after traumatic dislocation of the knee. *J Bone Joint Surg Br.* 2005;87:664–7.
33. Maak TG, Osei D, Delos D, et al. Peripheral nerve injuries in sports-related surgery: presentation, evaluation, and management: AAOS exhibit selection. *J Bone Joint Surg Am.* 2012;94:e1211–10.
34. Jurist KA, Greene PW 3rd, Shirkhoda A. Peroneal nerve dysfunction as a complication of lateral meniscus repair: a case report and anatomic dissection. *Arthroscopy.* 1989;5:141–7.
35. Peskun CJ, Chahal J, Steinfeld ZY, et al. Risk factors for peroneal nerve injury and recovery in knee dislocation. *Clin Orthop Relat Res.* 2012;470:774–8.
36. Fiorentini LF, Stüker G, Pacini GS, et al. Upper-limb magnetic resonance lymphangiography: a useful new technique. *Radiol Bras.* 2019;52:378–9.
37. Helito PVP, Rocha SRR, Ortiz RT, et al. Accuracy of magnetic resonance imaging for diagnosing hallux valgus. *Radiol Bras.* 2020;53:81–5.
38. Dalto VF, Assad RL, Lorenzato MM, et al. Comparison between STIR and T2-weighted SPAIR sequences in the evaluation of inflammatory sacroiliitis: diagnostic performance and signal-to-noise ratio. *Radiol Bras.* 2020;53:223–8.
39. Savarese LG, Menezes-Reis R, Bonugli GP, et al. Spinopelvic sagittal balance: what does the radiologist need to know? *Radiol Bras.* 2020;53:175–84.
40. Krieger EAG, Karam FC, Soder RB, et al. The prevalence of patellar chondropathy in 3T magnetic resonance imaging. *Radiol Bras.* 2020;53:375–80.
41. Chhabra A, Chalian M, Soldatos T, et al. 3-T high-resolution MR neurography of sciatic neuropathy. *AJR Am J Roentgenol.* 2012;198:W357–64.
42. Moraes NA. Avaliação de lesão crônica do nervo fibular comum após lesão traumática do canto posterolateral: correlação clínica, ultrassonográfica e por imagens de ressonância magnética [dissertação]. Ribeirão Preto, SP: Faculdade de Medicina de Ribeirão Preto da Universidade de São Paulo; 2017.

