

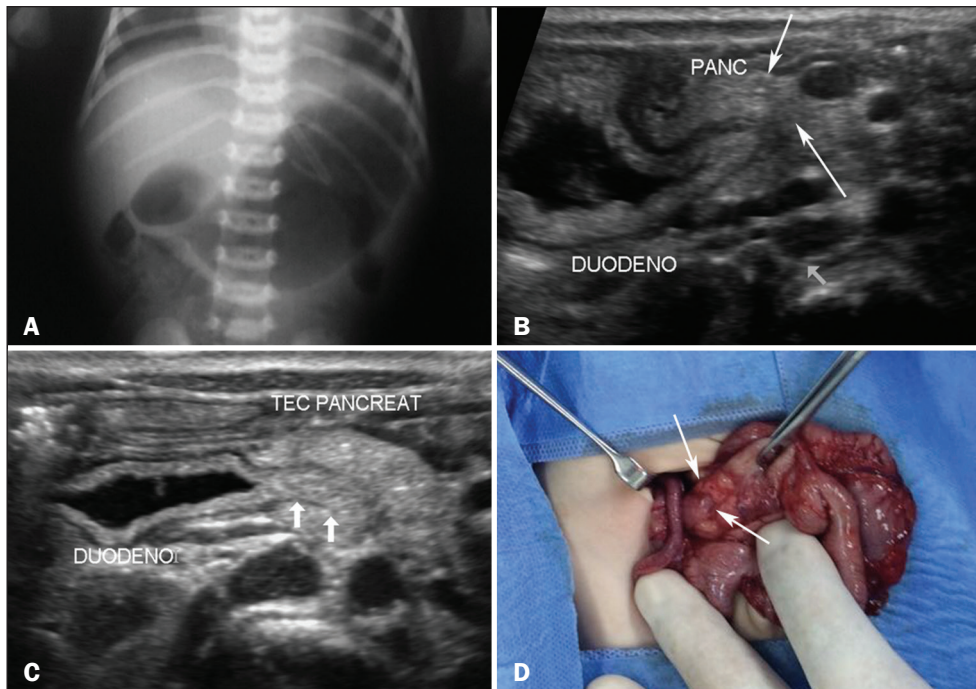Figura 1. **A:** Radiografia do abdome mostrando distensão gasosa no estômago e duodeno, com pobreza de gás distalmente, caracterizando o sinal da “dupla bolha”. **B,C:** Ultrassonografia do abdome demonstrando o tecido pancreático (cabeças de setas em **B**) envolvendo parcialmente o duodeno (setas em **C**). **D:** Fotografia obtida durante laparotomia confirmando a presença do tecido pancreático (setas) envolvendo o duodeno.

migra posterior e inferiormente, fundindo-se à porção mais caudal da cabeça pancreática e ao processo uncinado, enquanto o broto dorsal se desenvolverá em corpo e cauda do pâncreas⁽⁶⁾. O pâncreas anular deve-se a uma falha da rotação do broto ventral, resultando no encarceramento do duodeno⁽⁷⁾. Em geral, o pâncreas anular é sintomático nas crianças, especialmente no período neonatal⁽⁵⁾, e os principais sintomas são os vômitos biliosos e a distensão abdominal⁽⁶⁾. Nos adultos, usualmente os pacientes são assintomáticos, sendo descoberto acidentalmente^(5,8).

Na radiografia de abdome observa-se o sinal da “dupla bolha”, indicativo de obstrução duodenal. A ultrassonografia é o primeiro exame na investigação de dor abdominal em crianças e revela duodeno distendido por líquido, podendo identificar a segunda porção duodenal encarcerada pelo tecido pancreático. Na tomografia computadorizada o tecido pancreático também pode ser visto envolvendo o duodeno⁽⁹⁾. Em geral, também são realizados exames endoscópicos, mas deve-se ter em mente que ainda que a associação de achados radiológicos e endoscópicos sugira a presença de pâncreas anular, o diagnóstico definitivo só é firmado durante a intervenção cirúrgica. A realização de uma laparotomia em paciente com sintomas obstrutivos, com identificação de uma banda de tecido pancreático que circunda a segunda porção do duodeno, reforça a hipótese diagnóstica confirmada com o exame da peça ressecada⁽⁶⁾.

REFERÊNCIAS

1. Miranda CLVM, Sousa CSM, Cordão NGNP, et al. Intestinal perforation: an unusual complication of barium enema. *Radiol Bras.* 2017;50:339–40.

2. Pessoa FMC, Bittencourt LK, Melo ASA. Ogilvie syndrome after use of vincristine: tomographic findings. *Radiol Bras.* 2017;50:273–4.
 3. Niemeyer B, Correia RS, Salata TM, et al. Subcapsular splenic hematoma and spontaneous hemoperitoneum in a cocaine user. *Radiol Bras.* 2017;50:136–7.
 4. Queiroz RM, Sampaio FDC, Marques PE, et al. Pylephlebitis and septic thrombosis of the inferior mesenteric vein secondary to diverticulitis. *Radiol Bras.* 2018;51:336–7.
 5. Yigiter M, Yildiz A, Firinci B, et al. Annular pancreas in children: a decade of experience. *Eurasian J Med.* 2010;42:116–9.
 6. Schmidt MK, Osvaldt AB, Fraga JCS, et al. Pâncreas anular – ressecção pancreática ou derivação duodenal. *Rev Assoc Med Bras.* 2004;50:74–8.
 7. Sandrasegaran K, Patel A, Fogel EL, et al. Annular pancreas in adults. *AJR Am J Roentgenol.* 2009;193:455–60.
 8. Türkvatan A, Erden A, Türkoğlu MA, et al. Congenital variants and anomalies of the pancreas and pancreatic duct: imaging by magnetic resonance cholangiopancreatography and multidetector computed tomography. *Korean J Radiol.* 2013;14:905–13.
 9. Nijs E, Callahan MJ, Taylor GA. Disorders of the pediatric pancreas: imaging features. *Pediatr Radiol.* 2005;35:358–73.

Elazir B. M. Di Piglia^{1,a}, Claudia Renata R. Penna^{1,b}, Jeferson Tobias^{1,c}, Desirée Oliveira^{1,d}, Edson Marchiori^{1,e}

1. Universidade Federal do Rio de Janeiro (UFRJ), Rio de Janeiro, RJ, Brasil.
 a. <https://orcid.org/0000-0003-3683-697X>; b. <https://orcid.org/0000-0002-9696-0449>;
 c. <https://orcid.org/0000-0001-8010-5846>; d. <https://orcid.org/0000-0003-0444-6539>;
 e. <https://orcid.org/0000-0001-8797-7380>.

Correspondência: Dr. Edson Marchiori. Rua Thomaz Cameron, 438, Valparaíso, Petrópolis, RJ, Brasil, 25685-120. E-mail: edmarchiori@gmail.com.

Recebido para publicação em 22/10/2017. Aceito, após revisão, em 28/11/2017.

<http://dx.doi.org/10.1590/0100-3984.2017.0196>



Cutis verticis gyrata primária essencial

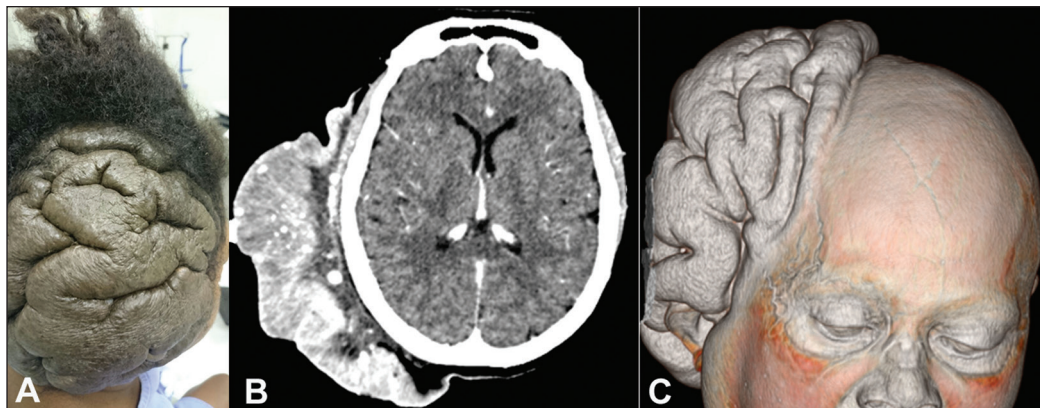
Primary essential cutis verticis gyrata

Sr. Editor,

Mulher, 53 anos, admitida na unidade de pronto-atendimento com quadro de febre não aferida e cefaleia holocraniana há três dias. Negou intervenções cirúrgicas prévias. Ao exame

físico apresentava-se em regular estado geral, com tumor de aspecto cerebroides, rico em sulcos, localizado na região parietal direita, sem secreções (Figura 1A). Tomografia computadorizada de crânio mostrou espessamento cutâneo parietal, temporal e occipital à direita, com microcalcificações difusas, determinando aspecto giriforme. Calota craniana e parênquima cerebral preservados (Figura 1B). A reconstrução tridimensional mostrou

Figure 1. A: Fotografia da região occipital da paciente demonstrando tumoração cerebriforme. **B:** Tomografia computadorizada de crânio, corte axial pós-contraste, demonstrando a lesão envolvendo o tecido subcutâneo da região parieto-occipital direita, sem sinais de comunicação com o encéfalo. **C:** Reconstrução tridimensional mostrando melhor a lesão e sua relação com a calota craniana.



melhor a lesão e sua relação com a calota craniana (Figura 1C). O conjunto de achados foi compatível com o diagnóstico de cutis verticis gyrata (CVG). A paciente foi submetida a cuidados de higiene local, evoluindo com melhora clínica. Recebeu alta com orientação de seguimento ambulatorial pelo serviço de dermatologia da nossa instituição.

CVG é uma doença que se caracteriza por crescimento excessivo da pele do couro cabeludo, causando formação de sulcos que se assemelham aos giros do córtex cerebral. A etiologia da CVG é desconhecida. Pode ser primária (formas não essencial e essencial) ou secundária^(1,2).

A forma primária não essencial responde por 0,5% dos pacientes, associa-se a manifestações neurológicas (microcefalia, retardo mental, paralisia cerebral e epilepsia) e oftalmológicas (catarata e cegueira)^(1,3). A forma primária essencial não está associada com alterações neurológicas e oftalmológicas, ocorre somente formação de dobras no couro cabeludo, que mimetizam os giros cerebrais; predomina em homens, tem início durante ou após a puberdade, e 90% dos pacientes a adquirem após os 30 anos de idade^(1,3,4).

A forma secundária pode ocorrer em qualquer idade, a frequência é semelhante em homens e mulheres, a aparência clínica varia com a causa subjacente, tais como nevo intradérmico cerebriforme, dermatoses inflamatórias, doenças endócrinas e síndromes genéticas, entre outras^(2,5). Geralmente, as dobras e os sulcos do couro cabeludo mostram um padrão desordenado e são distribuídos de forma assimétrica.

A investigação apropriada inclui análise histopatológica para definir a etiologia da CVG. A área afetada é assintomática, entretanto, pode haver acúmulo de secreções causando odor e

prurido; portanto, uma boa higiene do couro cabeludo é importante para alívio dos sintomas. A CVG secundária a outras etiologias usualmente regride com o tratamento da doença de base; no entanto, a exérese cirúrgica pode ser necessária em ambas as formas de apresentação^(1,4,6).

REFERÊNCIAS

1. Schenato LK, Gil T, Carvalho LA, et al. Cutis verticis gyrata primária essencial. *J Pediatr*. 2002;78:75–80.
2. Tucci A, Pezzani L, Scuvera G, et al. Is cutis verticis gyrata-intellectual disability syndrome an underdiagnosed condition? A case report and review of 62 cases. *Am J Med Genet Part A*. 2016;173(A):638–46.
3. Chang GY. Cutis verticis gyrata, underrecognized neurocutaneous syndrome. *Neurology*. 1996;47:573–5.
4. Garden JM, Robinson JK. Essential primary cutis verticis gyrata: treatment with the scalp reduction procedure. *Arch Dermatol*. 1984;120:1480–3.
5. Dumas P, Chardon VM, Balaguer T, et al. Cutis verticis gyrata primitif essentiel: cas clinique et revue de la littérature. *Ann Chir Plast Esthet*. 2009;55:243–8.
6. Walia R, Bhansali Anil. Cutis verticis gyrata. *BJM Case Reports*. 2011; 10.1136.

Isa Félix Adorno^{1,a}, Rômulo Florêncio Tristão Santos^{1,b}, Thiago Franchi Nunes^{1,c}, Gabriel Barbosa Sandim^{1,d}, Edson Marchiori^{2,e}

1. Universidade Federal de Mato Grosso do Sul (UFMS), Campo Grande, MS, Brasil. 2. Universidade Federal do Rio de Janeiro (UFRJ), Rio de Janeiro, RJ, Brasil.

Correspondência: Dr. Thiago Franchi Nunes. Avenida Senador Filinto Müller, 355, Vila Ipiranga. Campo Grande, MS, Brasil, 79080-190. E-mail: thiagofranchinunes@gmail.com.

a. <https://orcid.org/0000-0002-2106-1211>; b. <https://orcid.org/0000-0002-8679-7369>;

c. <https://orcid.org/0000-0003-0006-3725>; d. <https://orcid.org/0000-0002-8427-1275>;

e. <https://orcid.org/0000-0001-8797-7380>.

Recebido para publicação em 12/11/2017. Aceito, após revisão, em 11/12/2017.

<http://dx.doi.org/10.1590/0100-3984.2017.0218>



Paniculite mesentérica em paciente com artrite reumatoide

Mesenteric panniculitis in a patient with rheumatoid arthritis

Sr. Editor,

Homem, 63 anos, com quadro de dor intermitente na porção superior do abdome há quatro meses, apresentando piora progressiva da intensidade, associada a astenia, náuseas e perda ponderal de 10 kg no período. Em tratamento para artrite reumatoide há sete anos com metotrexato e prednisona. Ao exame físico apresentou dor à palpação profunda e massa no quadrante superior esquerdo do abdome, parcialmente móvel e de consistência fibroelástica. Exames laboratoriais sem alterações significativas, exceto pela velocidade de hemossedimentação discretamente elevada. Marcadores tumorais dentro dos limites da normalidade. A

tomografia computadorizada (TC) do abdome mostrou formação expansiva heterogênea, com densidade predominantemente de gordura, contendo linfonodos e estruturas vasculares ectasiadas no seu interior (Figura 1). Com base nos informes clínicos e aspecto tomográfico, a hipótese de paniculite mesentérica foi considerada. Optou-se pelo teste terapêutico, com ajuste da dose de prednisona. O paciente evoluiu satisfatoriamente, com melhora completa dos sintomas.

A paniculite mesentérica é uma doença rara e de etiologia ainda desconhecida, caracterizada por inflamação crônica não específica envolvendo o tecido adiposo do mesentério. É mais comum em homens entre a quinta e sexta décadas de vida. A paniculite mesentérica tem sido relacionada a uma variedade de condições, como infecções, trauma, cirurgias, pancreatite,