

Tratamento de fístula biliar extra-hepática utilizando n-butil cianoacrilato

Treatment of extrahepatic biliary fistulas using n-butyl cyanoacrylate

Thiago Franchi Nunes^{1,a}, Tiago Kojun Tibana^{1,b}, Márcio Eduardo de Souza Pereira^{2,c}, Edson Marchiori^{3,d}

1. Universidade Federal de Mato Grosso do Sul (UFMS), Campo Grande, MS, Brasil. 2. Hospital Regional de Mato Grosso do Sul, Campo Grande, MS, Brasil. 3. Universidade Federal do Rio de Janeiro (UFRJ), Rio de Janeiro, RJ, Brasil.

Correspondência: Dr. Thiago Franchi Nunes. Avenida Senador Filinto Müller, 355, Vila Ipiranga. Campo Grande, MS, Brasil, 79080-190. E-mail: thiagofranchinunes@gmail.com.

a. <https://orcid.org/0000-0003-0006-3725>; b. <https://orcid.org/0000-0001-5930-1383>; c. <https://orcid.org/0000-0002-0345-9699>; d. <https://orcid.org/0000-0001-8797-7380>.

Recebido para publicação em 15/1/2018. Aceito, após revisão, em 9/4/2018.

Como citar este artigo:

Nunes TF, Tibana TK, Pereira MES, Marchiori E. Tratamento de fístula biliar extra-hepática utilizando n-butil cianoacrilato. Radiol Bras. 2019.

INTRODUÇÃO

Fístula biliar é uma complicação grave e que necessita de avaliação rigorosa para determinação objetiva e segura do procedimento terapêutico de escolha. As principais causas são os procedimentos cirúrgicos e trauma, com incidência estimada de 67% e 19%, respectivamente⁽¹⁾. Tradicionalmente, as fistulas biliares são tratadas cirurgicamente. Mais recentemente, o avanço da radiologia intervencionista tem oferecido uma opção segura à terapêutica cirúrgica das lesões das vias biliares, com procedimentos menos invasivos e apresentando alta eficácia⁽²⁻⁵⁾.

A reabordagem cirúrgica é muitas vezes difícil, devido principalmente às aderências. Outro fator relevante é o procedimento anestesiológico desses pacientes, muitas vezes clinicamente instáveis. Portanto, muitos autores sugerem a necessidade de uma abordagem terapêutica alternativa^(6,7). O tratamento trans-hepático percutâneo, guiado por fluoroscopia e realizado com sedação consciente e anestesia local, pode ser uma opção de baixo risco para evitar cirurgias desnecessárias, além de ser mais bem tolerado pela maioria dos pacientes⁽³⁾. Na última década, foram descritas várias técnicas radiológicas de intervenção para fístulas biliares, como embolização com agentes líquidos^(8,9). A injeção de

cola cirúrgica de n-butil cianoacrilato é um procedimento seguro e com excelentes resultados, principalmente em pacientes com complicações de ductos biliares segmentares isolados⁽⁸⁾.

As fístulas biliares frequentemente são associadas a ductos biliares extra-hepáticos não dilatados e a realização do procedimento pode ser tecnicamente difícil, tornando mandatório que a abordagem seja realizada preferencialmente por radiologistas intervencionistas experientes⁽¹⁰⁾.

PROCEDIMENTO

Em geral, a via biliar apresenta-se não dilatada nos casos de fístulas extra-hepáticas, dificultando tecnicamente o procedimento⁽¹⁰⁾. Inicialmente, realiza-se a punção da via biliar com agulha Chiba 22G, com base em exames por imagem prévios e utilizando a técnica classicamente descrita⁽⁸⁾. Procede-se a colangiografia com o objetivo de visualizar o trajeto fistuloso (Figura 1A). Segue-se com a passagem do dreno biliar (*pigtail*) com calibre de no mínimo 12F (Figura 1B), com o objetivo de oclusão completa do hepatocolédoco, evitando extravasamento da cola cirúrgica para o interior da via biliar intra-hepática, com extremidade na alça entérica.

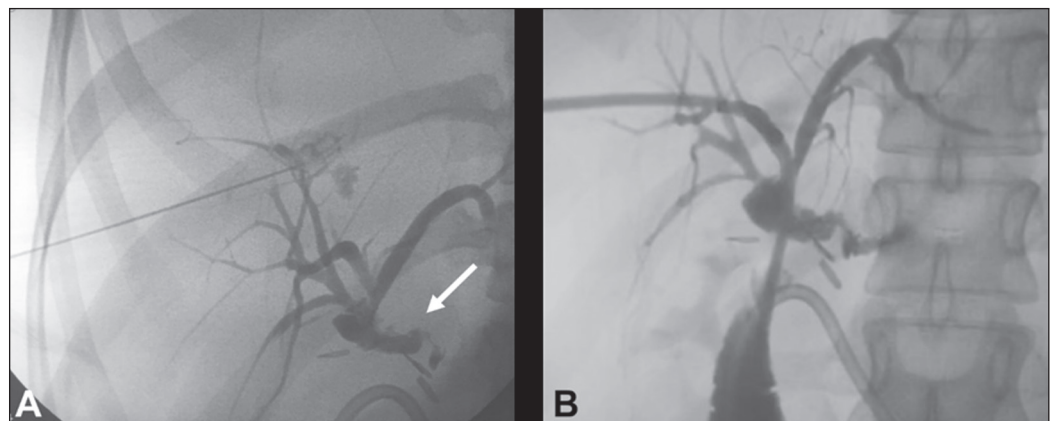


Figura 1. A: Punção da via biliar direita com agulha Chiba 22G e colangiografia demonstrando solução de continuidade originada no hepatocolédoco, próxima à anastomose biliodigestiva, configurando fístula biliar extra-hepática (seta). **B:** Colocação de dreno biliar 12F com extremidade na alça entérica e persistência do trajeto fistuloso.

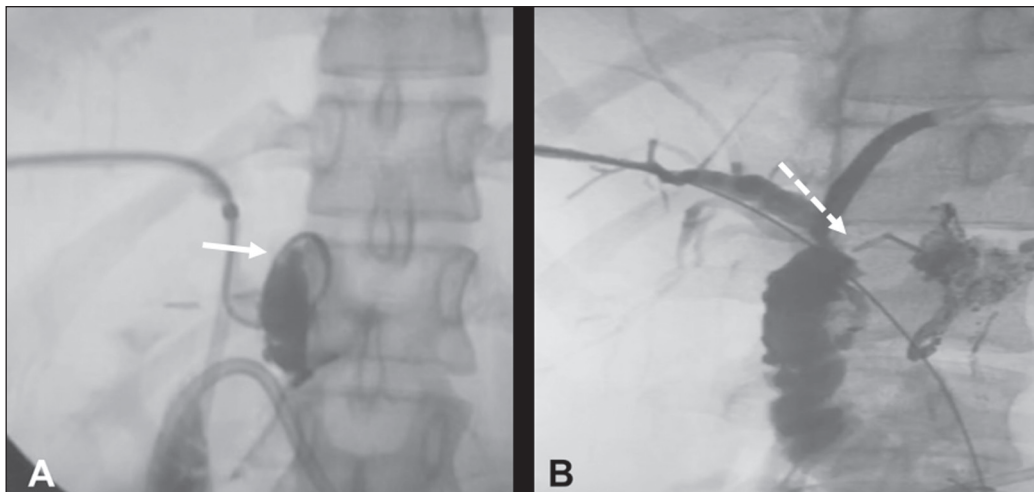


Figura 2. **A:** Microcaterização da fistula com microcatereter 2,9F e embolização com cola cirúrgica (seta). **B:** Controle após 30 dias demonstrando adequado esvaziamento da via biliar e fechamento completo do trajeto fistuloso (seta).

Utilizando os orifícios proximais do dreno, realiza-se a cateterização superseletiva da fistula com microcatereter de 2,9F, confirmando sua correta posição com infusão de meio de contraste. O microcatereter é então irrigado com solução glicosada 5% antes do procedimento, permitindo que a solução embolizante não se aglutine no seu interior. Realiza-se a embolização com uma solução composta de 2 mL de n-butil cianoacrilato diluído em 10 mL de lipiodol (1:5) (Figura 2A). Neste caso específico, optamos por uma maior diluição, com o objetivo de ocluir o mais distal possível, com isso favorecendo a administração de maior volume da solução embolizante e com baixo risco de migração desse material para o interior da via biliar. Após a embolização, realiza-se a infusão de 5 mL de soro glicosado pelo microcatereter e em seguida este é removido lenta e cuidadosamente ao longo do dreno biliar. Ao final de 30 dias, realiza-se uma nova colangiografia de controle, para confirmar o fechamento da fistula (Figura 2B) e retira-se o dreno biliar.

REFERÊNCIAS

1. Jabłońska B, Lampe P. Iatrogenic bile duct injuries: etiology, diagnosis and management. *World J Gastroenterol.* 2009;15:4097–104.
2. Nasser F, Rocha RD, Falsarella PM, et al. Percutaneous treatment of intrahepatic biliary leak: a modified occlusion balloon technique. *Cardiovasc Intervent Radiol.* 2016;39:773–7.
3. Righi D, Franchello A, Ricchiuti A, et al. Safety and efficacy of the percutaneous treatment of bile leaks in hepaticojunostomy or split-liver transplantation without dilatation of the biliary tree. *Liver Transpl.* 2008;14:611–5.
4. Zurstrassen CE, Bitencourt AGV, Guimaraes MD, et al. Percutaneous stent placement for the treatment of malignant biliary obstruction: nitinol versus elgiloy stents. *Radiol Bras.* 2017;50:97–102.
5. Cardarelli-Leite L, Fornazari VAV, Peres RR, et al. The value of percutaneous transhepatic treatment of biliary strictures following pediatric liver transplantation. *Radiol Bras.* 2017;50:308–13.
6. Ng S, Tan KA, Anil G. The role of interventional radiology in complications associated with liver transplantation. *Clin Radiol.* 2015;70:1323–35.
7. Civelli EM, Meroni R, Cozzi G, et al. The role of interventional radiology in biliary complications after orthotopic liver transplantation: a single-center experience. *Eur Radiol.* 2004;14:579–82.
8. Vu DN, Strub WM, Nguyen PM. Biliary duct ablation with N-butyl cyanoacrylate. *J Vasc Interv Radiol.* 2006;17:63–9.
9. Park JH, Oh JH, Yoon Y, et al. Acetic acid sclerotherapy for treatment of a biliary leak from an isolated bile duct after hepatic surgery. *J Vasc Interv Radiol.* 2005;16:885–8.
10. Kühn JP, Busemann A, Lerch MM, et al. Percutaneous biliary drainage in patients with nondilated intrahepatic bile ducts compared with patients with dilated intrahepatic bile ducts. *AJR Am J Roentgenol.* 2010;195:851–7.

