

Tratamento minimamente invasivo de coleções complexas: segurança e eficácia do ativador tissular de plasminogênio no tratamento adjuvante nas drenagens percutâneas

Minimally invasive treatment of complex collections: safety and efficacy of recombinant tissue plasminogen activator as an adjuvant to percutaneous drainage

Priscila Mina Falsarella¹, Rafael Dahmer Rocha¹, Antonio Rahal Junior¹, Guilherme Falleiros Mendes¹, Rodrigo Gobbo Garcia¹

Falsarella PM, Rocha RD, Rahal Junior A, Mendes GF, Garcia RG. Tratamento minimamente invasivo de coleções complexas: segurança e eficácia do ativador tissular de plasminogênio no tratamento adjuvante nas drenagens percutâneas. Radiol Bras. 2018.

Resumo **Objetivo:** Analisar a eficácia da injeção do agente fibrinolítico ativador tissular de plasminogênio (r-TPA) na evolução da drenagem percutânea de coleções espessas.

Materiais e Métodos: Estudo unicêntrico com análise retrospectiva de pacientes internados submetidos a drenagem percutânea de coleções espessas, superficiais ou intracavitárias, seguida da injeção de agente fibrinolítico (r-TPA) no interior da coleção.

Resultados: Foram realizadas 53 drenagens percutâneas com injeção de r-TPA em 51 pacientes. Coleções intra-abdominais e pélvicas foram as mais frequentes (n = 38; 73%) e a causa predominante foi complicação pós-operatória (n = 35; 66%). Foram utilizados 61 drenos para acessar as 53 coleções, dos quais 52 (85%) foram drenos mais calibrosos (12–16 Fr) e 9 (15%) de pequeno calibre (4–10 Fr). A dose média de r-TPA empregada foi 5,7 mg/coleção/dia, o tempo médio entre a injeção de r-TPA e a retirada do dreno foi 7,7 dias e o sucesso da drenagem percutânea em associação com agente fibrinolítico foi observado em 96% dos casos. Alterações de coagulação não foram observadas nos pacientes durante o estudo.

Conclusão: O uso de baixas doses diárias de r-TPA por até três dias consecutivos, como adjuvante terapêutico na drenagem percutânea de coleções espessas e/ou loculadas, demonstrou ser uma técnica efetiva.

Unitermos: Abscesso; Drenagem; Fibrinolíticos.

Abstract **Objective:** To analyze the efficacy of recombinant tissue plasminogen activator (r-TPA) injection in the evolution of percutaneous drainage of thick collections.

Materials and Methods: This was a single-center study involving the retrospective analysis of hospitalized patients undergoing percutaneous drainage of thick (superficial or intracavitary) fluid collections, followed by injection of a fibrinolytic agent (r-TPA) into the affected space.

Results: A total of 53 percutaneous drainage procedures, with r-TPA injection, were performed in 51 patients. Abdominal and pelvic collections were the most common, being seen in 38 (73%) of the procedures; in 35 (66%), the etiology of the collection was attributed to postoperative complications. A total of 61 catheters were used in order to drain the 53 collections. Of those 61 catheters, 52 (85%) were large (12–16 Fr) and 9 (15%) were small (4–10 Fr). The mean r-TPA dose was 5.7 mg/collection per day, and the mean time from r-TPA injection to drain removal was 7.7 days. Percutaneous drainage in combination with r-TPA injection was successful in 96% of the cases. None of the patients showed coagulation changes during the study period.

Conclusion: The use of once-daily, low-dose r-TPA for up to three consecutive days, as an adjunct to percutaneous drainage of thick collections, with or without loculation, appears to be an effective technique.

Keywords: Abscess; Drainage; Fibrinolytic agents.

INTRODUÇÃO

Coleções complexas geralmente representam um desafio terapêutico e podem se apresentar desde coleções

hemáticas organizadas, com sintomas compressivos locorregionais, até processos infecciosos, que em pacientes com diferentes comorbidades podem causar evolução clínica desfavorável, tais como sepse e óbito⁽¹⁾.

Infecção complicada é importante causa de elevada morbimortalidade, ocorrendo com maior frequência na cavidade abdominal (cerca de 30%)⁽¹⁾ e torácica (18% a 60%)⁽²⁾. Entre os principais fatores associados a pior prognóstico destacam-se o agravamento de doenças de base severas, a falha no controle etiológico da coleção, o uso de antibioticoterapia empírica inadequada e as infecções

Trabalho realizado no Departamento de Radiologia Intervencionista do Hospital Israelita Albert Einstein, São Paulo, SP, Brasil.

1. Médicos do Departamento de Radiologia Intervencionista do Hospital Israelita Albert Einstein, São Paulo, SP, Brasil.

Endereço para correspondência: Dra. Priscila Mina Falsarella. Hospital Israelita Albert Einstein – Departamento de Radiologia Intervencionista. Avenida Albert Einstein, 627, Morumbi. São Paulo, SP, Brasil, 05652-900. E-mail: primina@gmail.com.

Recebido para publicação em 19/5/2017. Aceito, após revisão, em 3/7/2017.

de organismos multirresistentes. O diagnóstico precoce, assim como a introdução de terapias clínicas e cirúrgicas agressivas, são a chave para a boa evolução clínica⁽¹⁾.

A drenagem percutânea minimamente invasiva guiada por imagem, como ultrassonografia e tomografia, com frequência utilizadas em conjunto⁽³⁾, constitui uma opção terapêutica já bem estabelecida na abordagem de coleções localizadas em diferentes sítios, tais como subcutâneo, compartimento intramuscular, cavidade abdominopélvica e tórax⁽³⁻⁶⁾.

O advento de equipamentos de imagem com melhor definição e diversos drenos para abordagem de coleções superficiais e profundas, com viscosidades distintas, proporcionaram um aumento na indicação da técnica minimamente invasiva, assim como melhora dos resultados alcançados. Entretanto, em coleções hemáticas, espessas, septadas, com *debris*, capsuladas, a abordagem minimamente invasiva apresenta resultados menos satisfatórios⁽⁷⁻⁹⁾. Nesse contexto, a injeção de agentes fibrinolíticos no interior da coleção, a fim de reduzir a viscosidade dos produtos de drenagem e, assim, facilitar o fluxo pelo lúmen dos drenos tubulares de diferentes calibres^(10,11), surge como uma solução para estes casos menos frequentes em que existe limitação ao sucesso da drenagem minimamente invasiva^(8,9,12), evitando uma abordagem cirúrgica, mais agressiva, e às vezes não aplicável em pacientes mais graves clinicamente.

O objetivo deste trabalho é analisar a segurança e eficácia da injeção de ativador tissular de plasminogênio (*recombinat tissue plasminogen activator* – r-TPA) na evolução da drenagem percutânea guiada por imagem de coleções espessas, bem como a experiência inicial do serviço de radiologia intervencionista do nosso hospital na aplicação da técnica.

MATERIAIS E MÉTODOS

Estudo unicêntrico, com análise retrospectiva de pacientes submetidos a drenagem percutânea de coleções espessas superficiais ou intracavitárias, seguida da injeção de agente fibrinolítico no seu interior, realizado no período de abril de 2011 a maio de 2015. Este estudo foi aprovado pelo comitê de ética médica da instituição.

Administração do r-TPA

A decisão de utilização do agente fibrinolítico foi tomada em conjunto entre a equipe de radiologia intervencionista e os membros da equipe assistente clinicocirúrgica do paciente.

A injeção do agente fibrinolítico foi realizada pelo lúmen do dreno percutâneo, após controle de imagem demonstrando posicionamento adequado do dreno. O r-TPA foi diluído em solução salina (diluição variável com o volume inicial estimado da coleção, variação de 10 mL a 40 mL de soro fisiológico) e instilado no interior da coleção, com subsequente fechamento do dreno por 1 hora. Após

esse período, o dreno permanecia aberto e seu débito foi aferido excluindo-se o volume da solução administrada. O ciclo de tratamento consistiu na administração, por três dias consecutivos, de uma dose diária da solução (soro fisiológico e r-TPA), exceto nos casos de resolução da coleção antes desse período. Durante o período de administração do agente fibrinolítico, dosagem sérica de fibrinogênio e teste de coagulação foram realizados nos pacientes.

RESULTADOS

Foram realizadas 53 drenagens percutâneas, entre superficiais e intracavitárias, com injeção de r-TPA, em 51 pacientes, sendo 2 pacientes submetidos a drenagem de duas coleções distintas, com injeção de r-TPA em ambas. A maior parte dos pacientes foi mulheres (n = 30; 58,8%). A média de idade dos pacientes foi 55,6 anos (variação de 17 a 93 anos).

Coleções intra-abdominais e pélvicas constituíram a localização mais frequente (n = 38; 73%), seguidas por coleções intratorácicas (n = 8; 15%) e de partes moles (n = 7; 12%). Complicação pós-operatória foram a causa predominante (n = 35; 66%) e as causas das demais coleções foram pneumonia evoluindo com empiema (n = 8), abscesso intra-hepático (n = 2), trauma (n = 2), pancreatite complicada (n = 1), pielonefrite (n = 1), rotura de cisto renal (n = 1), ascite carcinomatosa loculada (n = 1), hematoma de parede abdominal (n = 1) e sinovite (n = 1).

A drenagem foi realizada com anestesia geral em 49% dos pacientes (n = 25), anestesia local em 35% (n = 18) e anestesia local em associação com sedação intravenosa em 16% dos pacientes (n = 8). Entre os métodos de imagem utilizados como guia para as drenagens, ultrassonografia isolada foi empregada em 51% dos procedimentos (n = 27), tomografia computadorizada em 15% (n = 8) das coleções e a associação dos dois métodos em 34% dos procedimentos (n = 18).

Foram utilizados, no total, 61 drenos para abordar as 53 coleções (45 coleções foram abordadas com um dreno, 8 coleções foram acessadas com dois drenos/coleção), dos quais 52 (85%) foram drenos de maior calibre (12–16 Fr) e 9 (15%), de menor calibre (4–10 Fr).

A administração da solução fisiológica e do agente fibrinolítico foi realizada após a confirmação do posicionamento adequado do dreno, ocorrendo imediatamente após a drenagem em 53% dos casos (n = 28), com um intervalo médio entre a drenagem inicial e a injeção do r-TPA de 2,7 dias (0–13 dias; desvio-padrão: ± 4 dias).

A dose média de r-TPA utilizada foi 5,7 mg/coleção/dia (variação de 2 a 10 mg; desvio-padrão: $\pm 3,0$), com duração média do tratamento de 2,6 dias. O período médio entre a injeção do r-TPA e a retirada do dreno foi 7,7 dias. Não foram observadas alterações nas provas de coagulação nesses pacientes durante o estudo.

Das coleções tratadas com injeção de r-TPA, a taxa global de sucesso da drenagem percutânea em associação

com o uso de agente fibrinolítico foi 96% ($n = 51$), com a seguinte distribuição: após 1 ciclo de r-TPA, o sucesso da drenagem se deu em 85% das coleções ($n = 45$) (Figuras 1 e 2), em 1 caso (2%) foi necessário novo ciclo de r-TPA de 3 dias, com resolução da coleção após o segundo ciclo, e em 5 casos (9%) foi necessária a colocação de mais um dreno percutâneo na coleção para sua completa resolução.

Não foram observados casos de recorrência da coleção após a remoção do dreno. Em apenas dois casos (4%) a drenagem percutânea não foi efetiva, sendo necessária drenagem com acesso cirúrgico para resolução da coleção, e nesses casos o dreno percutâneo foi retirado durante o intraoperatório. A única complicação observada foi um caso de sangramento no leito da coleção após o terceiro dia do ciclo de r-TPA em coleção secundária a fístula precoce de anastomose colorretal, em paciente com testes de coagulação normais, com necessidade de embolização com mola para resolução do sangramento. Não foram observados efeitos colaterais ou complicações durante ou após a administração do agente fibrinolítico nos demais pacientes.

DISCUSSÃO

A drenagem percutânea guiada por imagem apresenta elevada segurança, baixa morbimortalidade, seja pela técnica de Seldinger (com o uso de fio-guia), seja com o emprego da técnica de *tandem-trocar* (drenagem direta da coleção, sem o uso de fio-guia), resultando em recuperação precoce dos pacientes no pós-procedimento⁽¹³⁾.

Apesar do reduzido número de estudos sobre a injeção de agentes fibrinolíticos em coleções espessas e/ou loculadas, alguns sugerem maior eficácia na evolução clínica em pacientes submetidos a drenagem percutânea de abscesso em associação com injeção de agentes fibrinolíticos⁽⁵⁾, a maioria desses estudos com aplicação de uroquinase ou estreptoquinase^(3,6,7,11,14-16) e poucos com o uso de r-TPA^(5,17).

O presente estudo demonstra que o uso de r-TPA em coleções espessas ou septadas, com baixa dose única diária (média de 5,7 mg) por até três dias, apresentou boa evolução em diferentes sítios de drenagem e taxa de sucesso da drenagem percutânea de 96%. Froudarakis et al.⁽¹⁸⁾, em sua série de 20 pacientes, registraram taxa de sucesso de

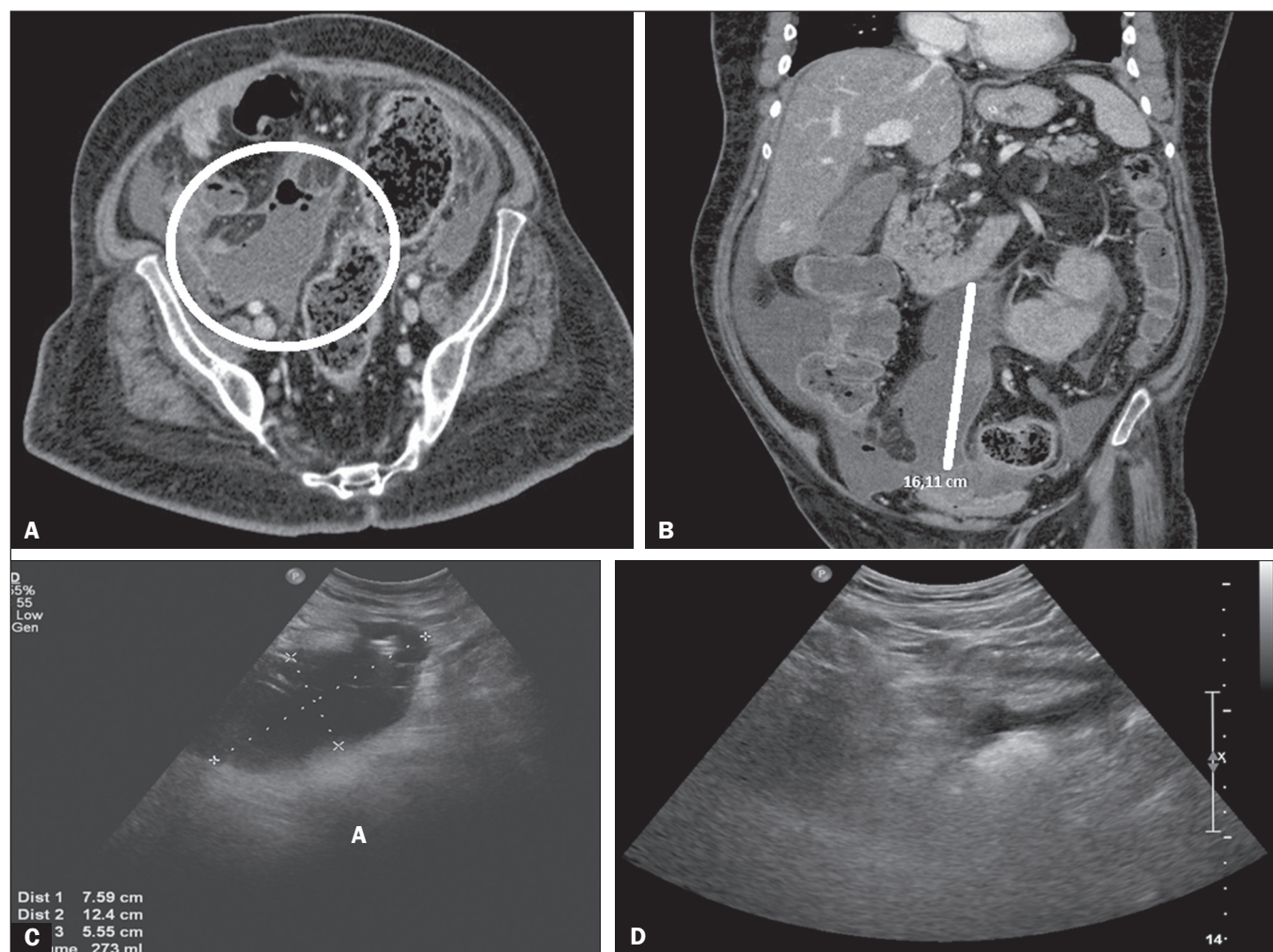


Figura 1. A,B: Tomografia computadorizada mostrando coleção intraperitoneal. C: Ultrassonografia seis dias após a drenagem da coleção demonstrando septos previamente à injeção de r-TPA. D: Ultrassonografia três dias após o término do ciclo de r-TPA mostrando resolução da coleção intra-abdominal.

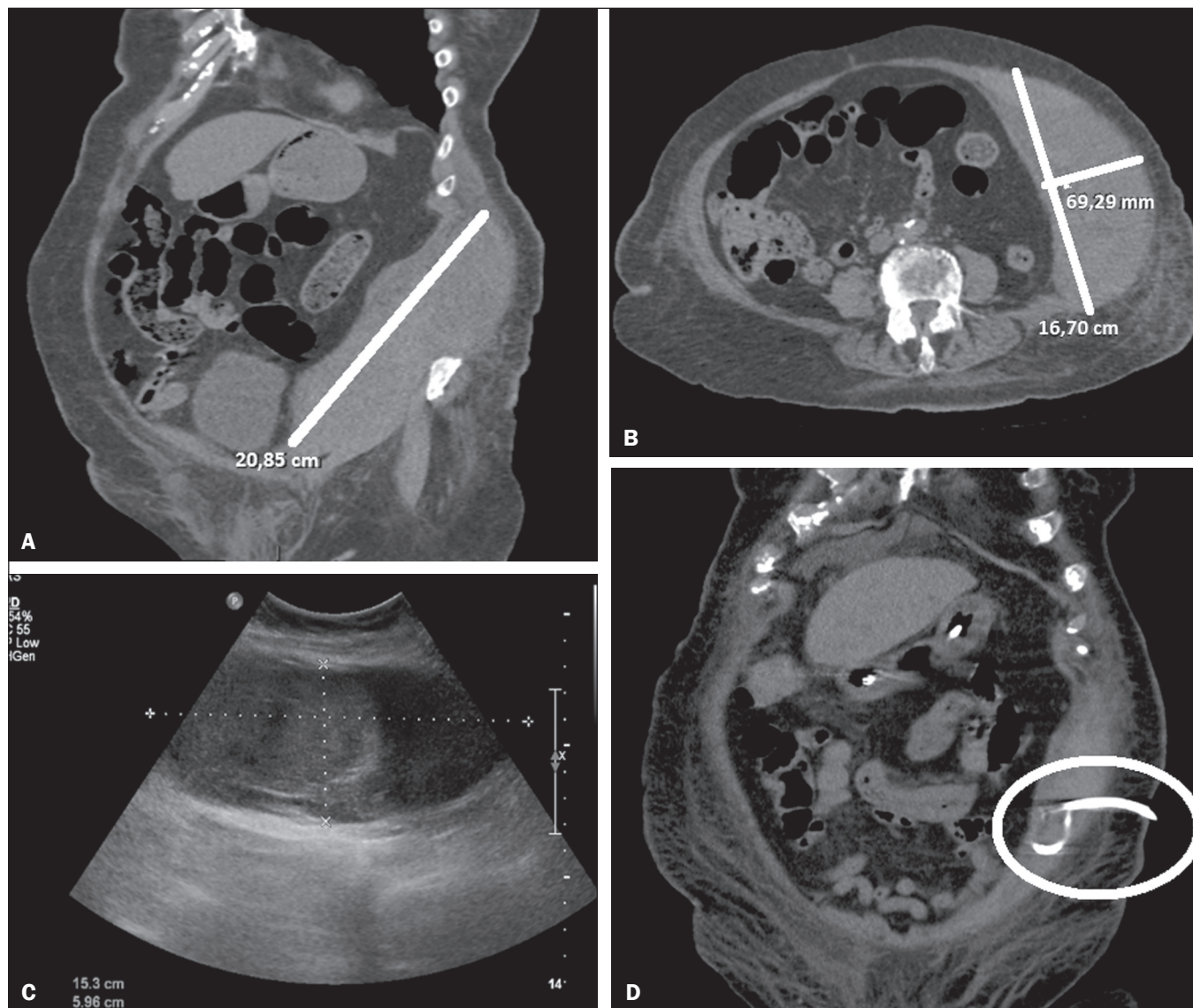


Figura 2. A,B: Tomografia computadorizada mostrando hematoma de parede abdominal. C: Ultrassonografia após a drenagem percutânea. D: Tomografia computadorizada após o término do ciclo de r-TPA mostrando resolução da coleção.

95% na drenagem de empiemas torácicos utilizando dose única diária de 25 mg de r-TPA por três dias, e entre as complicações descritas, 25% dos pacientes apresentaram dor durante a aplicação do agente fibrinolítico e 15% evoluíram com hemorragia intratorácica. Já Gervais et al.⁽¹⁷⁾ relataram taxa de sucesso de 86% das drenagens de coleções intratorácicas com baixas doses de r-TPA (4 a 6 mg) e Cheng et al.⁽¹⁹⁾ obtiveram sucesso de 73% com a administração de baixa dose de r-TPA (2 a 4mg) em coleções intra-abdominais, ambos os estudos com ciclos de três dias, entretanto, com administração do fibrinolítico duas vezes ao dia. Esses resultados mostram maior segurança da técnica quando se utilizam doses menores, de até 10 mg por aplicação.

Lahorra et al.⁽²⁰⁾ demonstraram segurança do uso de agente fibrinolítico em abscessos intracavitários, não registrando alterações nas provas de coagulação. O caso

de sangramento na nossa série não apresentou alterações sistêmicas nas provas de coagulação, e tal ocorrência, após discussão multidisciplinar, pôde ser atribuída aos efeitos locais do agente fibrinolítico na região da coleção, pelo fato de se tratar de área friável no pós-operatório precoce.

A maior limitação do nosso estudo foi seu desenho retrospectivo, que não permitiu a padronização da dose de r-TPA de acordo com o volume da coleção.

CONCLUSÃO

O uso de baixa dose única diária de r-TPA por até três dias consecutivos, como adjunto terapêutico nas drenagens percutâneas de coleções espessas e/ou loculadas, mostrou ser uma técnica segura e eficaz, devendo ser considerada no arsenal minimamente invasivo em situações selecionadas.

REFERÊNCIAS

1. Sartelli M. A focus on intra-abdominal infections. *World J Emerg Surg.* 2010;5:9.
2. Marks DJB, Fisk MD, Koo CY, et al. Thoracic empyema: a 12-year study from a UK tertiary cardiothoracic referral centre. *PLoS One.* 2012;7: e30074.
3. Laborda A, De Gregorio MA, Miguelena JM, et al. Percutaneous treatment of intrabdominal abscess: urokinase versus saline serum in 100 cases using two surgical scoring systems in a randomized trial. *Eur Radiol.* 2009;19:1772–9.
4. Berná-Serna JD, Berná-Mestre JD, Galindo PJ, et al. Use of urokinase in percutaneous drainage of large breast abscesses. *J Ultrasound Med.* 2009;28:449–54.
5. Beland MD, Gervais DA, Levis DA, et al. Complex abdominal and pelvic abscesses: efficacy of adjunctive tissue-type plasminogen activator for drainage. *Radiology.* 2008;247:567–73.
6. Jerjes-Sánchez C, Ramirez-Rivera A, Elizalde JJ, et al. Intrapleural fibrinolysis with streptokinase as an adjunctive treatment in hemothorax and empyema: a multicenter trial. *Chest.* 1996;109:1514–9.
7. Haaga JR, Nakamoto D, Stellato T, et al. Intracavitary urokinase for enhancement of percutaneous abscess drainage: phase II trial. *AJR Am J Roentgenol.* 2000;174:1681–5.
8. Sahn SA. Use of fibrinolytic agents in the management of complicated parapneumonic effusions and empyemas. *Thorax.* 1998;53 Suppl 2:S65–72.
9. Moulton JS, Benkert RE, Weisiger KH, et al. Treatment of complicated pleural fluid collections with image-guided drainage and intracavitary urokinase. *Chest.* 1995;108:1252–9.
10. Shenoy-Bhangle AS, Gervais DA. Use of fibrinolytics in abdominal and pleural collections. *Semin Intervent Radiol.* 2012;29:264–9.
11. Bouros D, Schiza S, Panagou P, et al. Role of streptokinase in the treatment of acute loculated parapneumonic pleural effusions and empyema. *Thorax.* 1994;49:852–5.
12. Light RW. A new classification of parapneumonic effusions and empyema. *Chest.* 1995;108:299–301.
13. Maher MM, Gervais DA, Kalra MK, et al. The inaccessible or undrainable abscess: how to drain it. *Radiographics.* 2004;24:717–35.
14. Kornecki A, Sivan Y. Treatment of loculated pleural effusion with intrapleural urokinase in children. *J Pediatr Surg.* 1997;32:1473–5.
15. Cases Viedma E, Lorenzo Dus MJ, González-Molina A, et al. A study of loculated tuberculous pleural effusions treated with intrapleural urokinase. *Respir Med.* 2006;100:2037–42.
16. Park CS, Chung WM, Lim MK, et al. Transcatheter instillation of urokinase into loculated pleural effusion: analysis of treatment effect. *AJR Am J Roentgenol.* 1996;167:649–52.
17. Gervais DA, Levis DA, Hahn PF, et al. Adjunctive intrapleural tissue plasminogen activator administered via chest tubes placed with imaging guidance: effectiveness and risk for hemorrhage. *Radiology.* 2008;246:956–63.
18. Froudarakis ME, Kouliatsis G, Steiropoulos P, et al. Recombinant tissue plasminogen activator in the treatment of pleural infections in adults. *Respir Med.* 2008;102:1694–700.
19. Cheng D, Nagata KT, Yoon HC. Randomized prospective comparison of alteplase versus saline solution for the percutaneous treatment of loculated abdominopelvic abscesses. *J Vasc Interv Radiol.* 2008;19:906–11.
20. Lahorra JM, Haaga JR, Stellato T, et al. Safety of intracavitary urokinase with percutaneous abscess drainage. *AJR Am J Roentgenol.* 1993;160:171–4.



This is an open-access article distributed under the terms of the Creative Commons Attribution License.