Tumor de células gigantes do seio frontal: relato de caso*

Giant cell tumor of the frontal sinus: case report

João Paulo Matushita[1], Julieta S. Matushita[2], Luiz Antonio Monteiro Simões[3], Lizando Franco de Carvalho Neto[4], Cristina S. Matushita[5], João Paulo Kawaoka Matushita Junior[6]

Resumo Apresentamos um caso de tumor de células gigantes do seio frontal, num paciente do sexo masculino de 54 anos de idade. É tumor de localização rara, sendo o terceiro caso relatado na literatura mundial, com documentação radiográfica e confirmação histopatológica. O paciente foi submetido a intervenção cirúrgica, com curetagem dos seios frontais e colocação de uma prótese, falecendo por supressão abrupta voluntária de corticosteroides.
Unitermos: Tumor de células gigantes; Seios paranasais; Radiologia; Diagnóstico.

Abstract The authors report the case of a giant cell tumor of the frontal sinus in a 54-year-old male patient. This tumor location is rare, and this is the third case reported in the literature with radiographic documentation and histopathological confirmation. The patient underwent surgery, with curettage of frontal sinus and placement of a prosthesis. He died because a voluntary abrupt discontinuation of corticosteroids.
Keywords: Giant cell tumors; Paranasal sinus; Radiology; Diagnosis.

Matushita JP, Matushita JS, Simões LAM, Carvalho Neto LF, Matushita CS, Matushita Junior JPK. Tumor de células gigantes do seio frontal: relato de caso. Radiol Bras. 2013 Jul/Ago;46(4):255–258.

INTRODUÇÃO

Os tumores de células gigantes não são tão frequentes quanto se supunha, apresentam incidência média de 3,9% do total de tumores ósseos[1] e localizam-se preferencialmente em ossos longos (fêmur e tíbia), sacro, vértebras[2] e patela[3].

Esses tumores acometem, preferencialmente, ossos longos, pacientes adultos jovens, e têm localização metafisária, excêntrica, logo após o fechamento epifisário.

Quando ocorrem no segmento cefálico, são raros e localizam-se com mais frequência na mandíbula, no maxilar, no osso temporal e na calota craniana. Todavia, quando há comprometimento dos demais elementos ósseos da região craniofacial, são extremamente raros, como em osso zigomático[4], conduto auditivo externo[5], pirâmide petrosa[6], osso frontal[7], osso occipital[8], osso etmoidal[9], osso esfenoidal[3,6,10–12], seio esfenoidal[13], côndilo da mandíbula[14] e forame da jugular[15].

Este estudo consiste em relatar um caso de tumor de células gigantes do seio frontal, com documentações radiográficas e histopatológicas e evolução clínica. Em nosso levantamento bibliográfico, observamos somente dois casos descritos na literatura mundial de tumor de células gigantes no seio frontal, descritos em 1974 por Hlavácek et al.[1].

RELATO DO CASO

Paciente de 54 anos de idade, do sexo masculino, leucodérmico, casado, natural de Trás-os-Montes (Portugal), residente há 27 anos no Brasil, comerciante, procedente de Santa Cruz, RJ.

Há dois meses, teve início, de maneira insidiosa, discreto edema na região intersuperciliar, indolor à palpação, quente, não latejante e sem eliminação de qualquer tipo de secreção. Havia hiperemia local. A tumoração evoluiu progressivamente até atingir as dimensões atuais. O paciente informou que apareceu edema periorbitário, de início mais intenso à direita e, posteriormente, à esquerda. Referiu dor à compressão da região palpebral superior de ambos os olhos e na região intersuperciliar.

Exame físico geral: tumor ao nível do frontal, comprometendo principalmente o olho esquerdo. Exames complementares: sorodiagnóstico de sífilis; reação quantitativa de fixação de complemento – 18:0; reação Kahn – reativo; reação de microfloculação – VDRL – reativo; hemograma – normal; EAS – normal; bioquímico de sangue – normal. Foi introduzida antibioticoterapia, sem efeito satisfatório.

No dia 30/5/1978 foram realizadas radiografias dos seios da face em fronto-naso e mento-naso e de crânio em anteroposterior e perfil, em que foram observadas lesões osteolíticas dos seios frontais destruindo a parede da lâmina superomedial para a frente da órbita esquerda, se estendendo à parede posterior e ao tecido subcutâneo (Figura 1), aspecto radiológico sugestivo de lesão primitiva de natureza maligna. Como diagnóstico diferencial foi considerada osteomielite. Em 15/6/1978 foi realizado exame de tomografia computadorizada de crânio-face. Os cortes tomográficos de ambas as órbitas e do crânio antes e após in-

* Trabalho realizado nos Serviços de Radiologia da Santa Casa de Misericórdia do Rio de Janeiro e do Hospital dos Servidores do Estado/INAMPS, Rio de Janeiro, RJ, Brasil.

1. Doutor, Coordenador Médico e Chefe da UFADTI do Hospital das Clínicas da Universidade Federal de Minas Gerais (UFMG), Belo Horizonte, MG, Brasil.

2. Médica Radiologista do Centro de Diagnóstico por Imagem Dr. Matsushita, Belo Horizonte, MG, Brasil.

3. Médico Neurocirurgião, ex-Residente do Hospital dos Servidores do Estado/INAMPS, Rio de Janeiro, RJ, Brasil.

4. Médico Anatomopatologista, ex-Residente do Hospital dos Servidores do Estado/INAMPS, Rio de Janeiro, RJ, Brasil.

5. Médica Nuclear do Hospital Universitário Clementino Fraga Filho da Universidade Federal do Rio de Janeiro (UFRJ), Rio de Janeiro, RJ, Brasil.

6. Mestrando do Curso de Pós-Graduação da Faculdade de Medicina da Universidade Federal do Rio de Janeiro (UFRJ), Rio de Janeiro, RJ, Médico Radiologista do Centro de Diagnóstico por Imagem Dr. Matsushita. Belo Horizonte, MG, Brasil.

Endereço para correspondência: Dr. João Paulo Matushita. Rua Caetés, 530/216, Centro. Belo Horizonte, MG, Brasil, 30120-080. Email. jpauloejulieta@gmail.com.

Recebido para publicação em 5/3/2012. Aceito, após revisão, em 2/1/2013.

0100-3984 © Colégio Brasileiro de Radiologia e Diagnóstico por Imagem

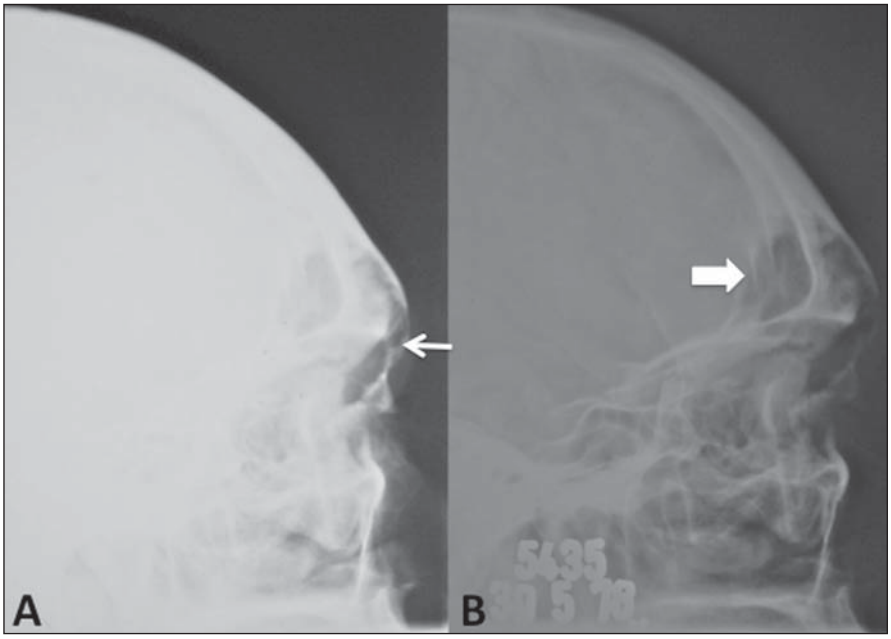

Figura 1. Radiografias do crânio em perfil para partes moles (**A**) e para parte óssea (**B**), em posteroanterior (**C**) e seios da face em fronto-naso (**D**) e mento-naso (**E**). Lesões osteolíticas dos seios frontais (asterisco) com fragmento ósseo de permeio (seta curva) destruindo a parede da lâmina superomedial da órbita esquerda (cabeças de setas), o seu limite anterior ao tecido subcutâneo (seta fina) e se estendendo à sua parede posterior (seta grossa).

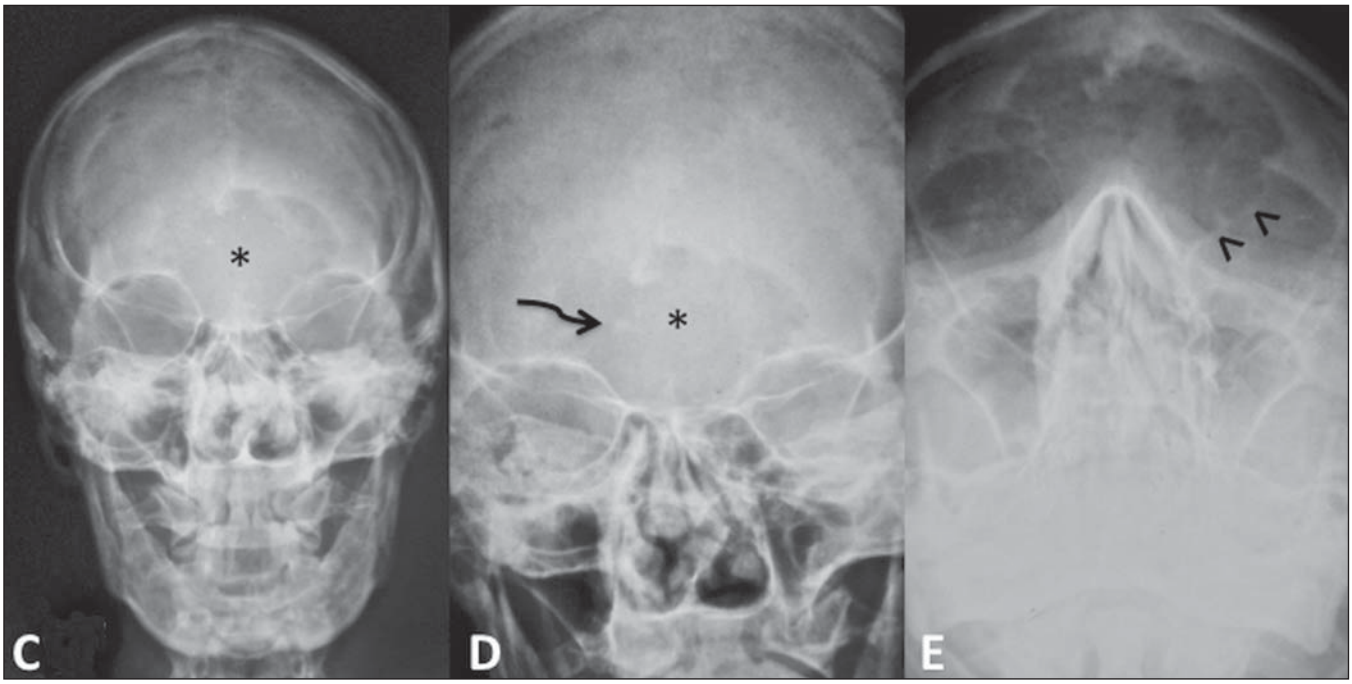

jeção intravenosa de contraste mostraram massa tumoral na região frontal esquerda que se estendia para o seio etmoidal correspondente, destruindo a parede da lâmina superomedial da órbita ipsolateral. Essa massa do seio frontal causava destruição óssea em seu limite anterior, invadindo o tecido subcutâneo, a parede posterior do seio frontal e superior medial da órbita.

Não houve impregnação significante da massa tumoral após a injeção do meio de contraste, exceto na região dos lobos frontais. Havia desvio do globo ocular esquerdo para a frente e lateralmente (Figura 2). As cavidades ventriculares eram normais, com ausência de desvio das estruturas da linha mediana.

O paciente foi submetido a intervenção cirúrgica, com a curetagem dos seios frontais e colocação de uma prótese. O resultado do exame histopatológico mostrou infiltrado inflamatório mononuclear com numerosas células gigantes multinucleadas e células ovoides, ou *spindle cells*, no estroma vascular. Foi confirmado, histopatologicamente, como sendo tumor de células gigantes dos seios frontais (Figura 3).

Após a cirurgia o paciente foi submetido a radioterapia e tratamento com corticosteroides, mas acabou falecendo por supressão abrupta voluntária da corticoterapia.

DISCUSSÃO

Os tumores malignos da cabeça e pescoço constituem aproximadamente 3% das

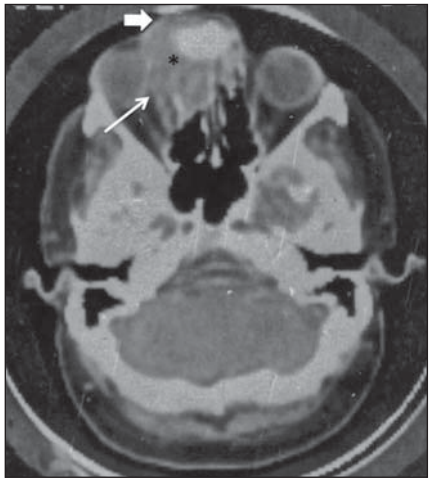

Figura 2. Tomografia computadorizada do crânio com meio de contraste intravenoso mostra massa tumoral na região frontal esquerda (asterisco) que se estende para as células etmoidais correspondentes, destruindo sua parede medial (lâmina papirácea) da órbita do mesmo lado (seta fina). Essa massa do seio frontal causa destruição óssea em seu limite anterior invadindo o tecido subcutâneo (seta grossa), a parede posterior do seio frontal e superomedial da órbita. Não houve impregnação significativa da massa tumoral após a injeção do meio de contraste, exceto na região dos lobos frontais. Nota-se desvio do globo ocular esquerdo para a frente e lateralmente.

neoplasias em geral[13–15]. Muitas são carcinomas de células escamosas, o restante é constituído principalmente de adenocarcinomas, carcinomas adenoides císticos, melanomas e linfomas. Outros tumores malignos primários das cavidades paranasais são extremamente raros[13–15].

O tumor de células gigantes é um tumor de histogênese duvidosa, no entanto, para muitos origina-se do tecido conjuntivo não osteogênico, de localização preferencial nos ossos longos, na região metafisária, excêntrica, acometendo adultos jovens após o fechamento epifisário, e não compromete as articulações. Os homens e as mulheres são afetados na mesma proporção.

Em razão da baixa frequência do tumor de células gigantes nos segmentos cefálicos (crânio-face), Lichtenstein, em 1965[16], afirmou que antes de aceitar um diagnóstico de tumor de células gigantes nesses locais é necessária minuciosa investigação histológica, diante da sua ausência nessa região.

Como critérios para estabelecer uma graduação de malignidade, deve-se atentar para o número de células gigantes, o número de seus núcleos, o índice mitótico, a formação de osteoide e a presença de atipias ou metaplasias celulares[17].

Considerado outrora como benigno, a experiência clínica nos últimos anos mostrou que esse tumor é agressivo e de potencial maligno em cerca de 20% dos casos. Devido à alta frequência de recidiva local, tem sido indicada exérese total do tumor e substituição por endoprótese (Figura 4). Infelizmente, muitas dessas neoplasias encontram-se na fase avançada de evolução por ocasião do diagnóstico, sendo prevalente a invasão local.

Nos casos relatados por Hlavácek et al. e por nós descrito, encontramos, radiograficamente, opacidade dos seios frontais com densidade de partes moles, associada a destruição óssea e invasão de estruturas adjacentes, que, na realidade, são características de lesões neoplásicas dos seios paranasais. Por meio das radiografias convencionais dos seios paranasais, deve-se iniciar o rastreamento das doenças dessas cavidades. A tomografia computadorizada é o melhor método de imagem para avaliação da destruição óssea e extensão às estruturas vizinhas. Atualmente, a ressonância magnética é o método de escolha para a visualização dos tecidos moles no que concerne à extensão do tumor e para separar o tumor de secreções retidas. O diagnóstico definitivo é dado pelo exame histopatológico.

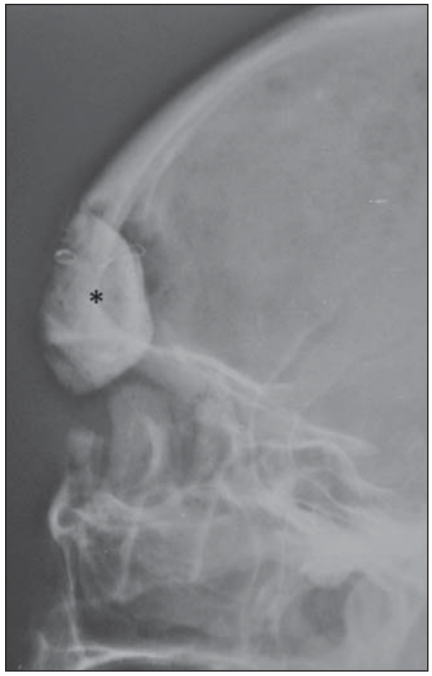

Figura 4. Pós-operatório com prótese (asterisco) de seio frontal.

REFERÊNCIAS

1. Hlaváĉek V, Jolma VH. Giant cell tumors of bone in the E.N.T. organs. Report of two cases in the frontal sinus. Acta Otolaryngol. 1974;77:374–80.

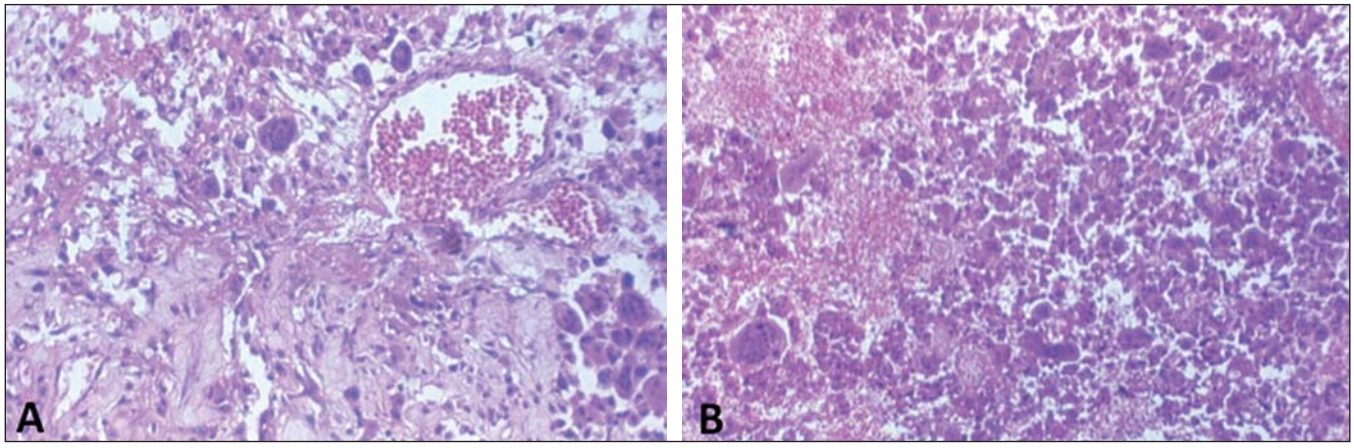

Figura 3. Lâminas histopatológicas. Observa-se infiltrado inflamatório mononuclear com numerosas células gigantes multinucleadas.

2. Kos CB, Taconis WK, Fidler MW, et al. Multifocal giant cell tumors in the spine. A case report. Spine (Phila Pa 1976). 1997;22:821–2.
3. Gee VR, Pugh DG. Giant-cell tumor of bone. Radiology. 1958;70:33–45.
4. Hafeez MA, Tandon PL, Singhai SL, et al. Giant cell tumor of the zygomatic bone. J Indian Med Assoc. 1964;42:126–7.
5. Shrivastava JB, Sharma KD. Osteoclastoma from the temporal bone. Indian J Surg. 1954;16:100–1.
6. Lee MY, Lee EJ. Giant cell tumor of the petrous temporal bone with direct invasion into the middle ear. J Craniofac Surg. 2006;17:794–800.
7. Felsberg GJ, Tien RD, McLendon RE. Frontoethmoidal giant cell reparative granuloma. AJNR Am J Neuroradiol. 1995;16:1551–4.
8. Giffin ME, Love JG. Giant cell tumor of the occipital bone with increased intracranial pressure. Report of case. Proc Staff Meet Mayo Clin. 1945; 20:284–7.
9. McKinney AM, Reichert P, Short J, et al. Metachronous, multicentric giant cell tumor of the sphenoid bone with histologic, CT, MR imaging, and positron emission tomography/CT correlation. AJNR Am J Neuroradiol. 2006;27:2199–201.
10. Chan J, Gannon FH, Thompson LD. Malignant giant cell tumor of the sphenoid. Ann Diagn Pathol. 2003;7:100–5.
11. Della Sala SW, Recla M, Campolongo F, et al. Giant cell tumour of the mandibular condyle. Eur Radiol. 1996;6:557–60.
12. Rosenbloom JS, Storper IS, Aviv JE, et al. Giant cell tumors of the jugular foramen. Am J Otolaryngol. 1999;20:176–9.
13. Mendonça VF, Carvalho ACP, Freitas E, et al. Tumores malignos da cavidade nasal: avaliação por tomografia computadorizada. Radiol Bras. 2005;38:175–80.
14. Dulguerov P, Jacobsen MS, Allal AS, et al. Nasal and paranasal sinus carcinoma: are we making progress? A serie of 220 patients and systematic review. Cancer. 2001;92:3012–29.
15. Katz TS, Mendenhall WM, Morris CG, et al. Malignant tumors of the nasal cavity and paranasal sinuses. Head Neck. 2002;24:821–9.
16. Lichtenstein L. Bone tumours. 3rd ed. St Louis, MO: CV Mosby; 1965.
17. Jaffe JL, Lichtenstein L, Portis RB. Giant cell tumor of bone: its pathologic appearance, grading, and supposed variants and treatment. Arch. Pathol. 1940;30:993–1031.