

Densidade mamográfica em mulheres menopausadas assintomáticas: correlação com dados clínicos e exames ultrassonográficos*

Mammographic density in asymptomatic menopausal women: correlation with clinical and sonographic findings

Beatriz Regina Alvares¹, Christian Henrique de Andrade Freitas², Rodrigo Menezes Jales³, Orlando José de Almeida⁴, Emilio Francisco Marussi⁵

Resumo **Objetivo:** Avaliar a densidade mamográfica de mulheres menopausadas, assintomáticas, correlacionando com dados clínicos e ultrassonográficos. **Materiais e Métodos:** Foram analisados, retrospectivamente, as mamografias e os dados clínicos e ultrassonográficos de 238 pacientes assintomáticas, no período entre fevereiro de 2002 e junho de 2006. As variáveis analisadas foram: padrões de densidade mamográfica, achados ultrassonográficos, idade, paridade, índice de massa corporal e uso de terapia de reposição hormonal. **Resultados:** Idade, paridade e índice de massa corporal apresentaram relação inversa com os padrões de densidade mamográfica, enquanto o uso de terapia de reposição hormonal apresentou relação direta. Foram realizados exames ultrassonográficos complementares em 103 (43,2%) pacientes, sendo constatadas alterações em 34 (33%) delas. Os nódulos ultrassonográficos foram mais frequentes nas mulheres com padrões mamários 3 e 4 e sem expressão mamográfica. **Conclusão:** Concluímos que os padrões mamográficos de densidade foram influenciados pela idade, índice de massa corporal, paridade e tempo de uso de terapia de reposição hormonal. Apesar de não termos encontrado alterações malignas nos casos estudados, evidenciamos alterações ultrassonográficas benignas nas mulheres com padrões mamários de alta densidade e que apresentaram mamografias sem alterações, demonstrando a importância da ultrassonografia complementar para a detecção de lesões mamárias nessas pacientes.

Unitermos: Mamografia; Densidade mamária; Menopausadas; Ultrassonografia.

Abstract **Objective:** To evaluate mammographic breast density in asymptomatic menopausal women in correlation with clinical and sonographic findings. **Materials and Methods:** Mammograms and clinical and sonographic findings of 238 asymptomatic patients were retrospectively reviewed in the period from February/2002 to June/2006. The following variables were analyzed: mammographic density patterns, sonographic findings, patients' age, parity, body mass index and use of hormone replacement therapy. **Results:** Age, parity and body mass index showed a negative correlation with breast density pattern, while use of hormone replacement therapy showed a positive correlation. Supplementary breast ultrasonography was performed in 103 (43.2%) patients. Alterations which could not be visualized at mammography were found in 34 (33%) of them, most frequently in women with breast density patterns 3 and 4. **Conclusion:** The authors concluded that breast density patterns were influenced by age, parity, body mass index and time of hormone replacement therapy. Despite not having found any malignant abnormality in the studied cases, the authors have observed a predominance of benign sonographic abnormalities in women with high breast density patterns and without mammographic abnormalities, proving the relevance of supplementary ultrasonography to identify breast lesions in such patients.

Keywords: Mammogram; Breast density; Menopausal; Ultrasonography.

Alvares BR, Freitas CHA, Jales RM, Almeida OJ, Marussi EF. Densidade mamográfica em mulheres menopausadas assintomáticas: correlação com dados clínicos e exames ultrassonográficos. Radiol Bras. 2012 Mai/Jun;45(3):149-154.

* Trabalho realizado no Hospital da Mulher Prof. Dr. José Aristodemio Pinotti – Centro de Atenção Integral à Saúde da Mulher (CAISM), Faculdade de Ciências Médicas da Universidade Estadual de Campinas (FCM-Unicamp), Campinas, SP, Brasil.

1. Doutora, Professora do Departamento de Radiologia da Faculdade de Ciências Médicas da Universidade Estadual de Campinas (FCM-Unicamp), Campinas, SP, Brasil.

2. Graduando de Medicina da Faculdade de Ciências Médicas da Universidade Estadual de Campinas (FCM-Unicamp), Campinas, SP, Brasil.

3. Mestre, Médico Assistente da Seção de Ecografia do Centro de Atenção Integral à Saúde da Mulher (CAISM), Faculdade

de Ciências Médicas da Universidade Estadual de Campinas (FCM-Unicamp), Campinas, SP, Brasil.

4. Doutor, Médico Assistente da Seção de Radiologia do Centro de Atenção Integral à Saúde da Mulher (CAISM), Faculdade de Ciências Médicas da Universidade Estadual de Campinas (FCM-Unicamp), Campinas, SP, Brasil.

5. Doutor, Professor do Departamento de Tocoginecologia da Faculdade de Ciências Médicas da Universidade Estadual de Campinas (FCM-Unicamp), Campinas, SP, Brasil.

Endereço para correspondência: Christian Henrique de Andrade Freitas, Rua H 23A, nº 114, Campus do CTA. São José dos Campos, SP, Brasil, 12228-480. E-mail: christiansantista@hotmail.com

INTRODUÇÃO

A mamografia de rastreamento tem como objetivo a detecção precoce do câncer mamário em mulheres assintomáticas e é exame de rotina nas mulheres acima de 50 anos de idade⁽¹⁾. A interpretação desse

Recebido para publicação em 15/9/2011. Aceito, após revisão, em 10/5/2012.

exame pode ser dificultada pelo padrão de densidade do tecido mamário, sendo maior a ocorrência de resultados falso-negativos em mamas densas. Nesses casos, pode estar indicada a realização da ultrassonografia (US) complementar⁽²⁾.

Com a diminuição no nível de estrógenos e de progesterona circulantes no organismo da mulher, pode ocorrer na mama um aumento da quantidade de tecido adiposo em relação ao tecido fibroglandular. Quanto maior a proporção de tecido adiposo nas mamas, menor a densidade mamária encontrada nos exames mamográficos. Alguns fatores podem estar relacionados com a densidade mamária, como idade, índice de massa corporal (IMC), paridade e tempo de uso de terapia de reposição hormonal (TRH)^(3,4). Alguns autores demonstraram que a idade pode influenciar o padrão de densidade mamária das mulheres^(5,6). Outros autores relataram que a nuliparidade pode correlacionar-se com aumento da densidade mamária, principalmente abaixo dos 55 anos, enquanto a paridade maior que dois filhos tem efeito contrário^(6,7). Além disso, o IMC pode apresentar uma relação inversa com o padrão de densidade mamária⁽⁶⁾. Estudos comprovam que a TRH pode ser responsável por aumento na densidade mamária, em razão das alterações decorrentes da elevação na concentração sérica dos estrógenos e progestágenos^(8,9).

O presente estudo teve como objetivos avaliar a densidade mamográfica em mulheres menopausadas assintomáticas e estabelecer correlações com os dados clínicos e os achados ultrassonográficos.

MATERIAIS E MÉTODOS

Este estudo descritivo e retrospectivo foi realizado no Centro de Atenção Integral à Saúde da Mulher (CAISM), Faculdade de Ciências Médicas da Universidade Estadual de Campinas (FCM-Unicamp), Campinas, SP. Foram revisados os exames mamográficos de 238 mulheres assintomáticas, atendidas no Ambulatório de Menopausa desta Instituição, realizados no período de fevereiro de 2002 a junho de 2006, além dos respectivos prontuários e resultados ultrassonográficos (quando indicados).

As variáveis analisadas foram:

- Padrões de densidade mamária (de acordo com a classificação do Breast Imaging Reporting and Data System – BI-RADS[®]): 1 – mamas com predomínio de tecido adiposo (tecido fibroglandular < 25%); 2 – mamas com densidades fibroglandulares esparsas (tecido fibroglandular entre 25% e 50%); 3 – mamas heterogeneamente densas (tecido fibroglandular entre 51% e 75%); 4 – mamas densas (tecido fibroglandular > 75%)⁽¹⁰⁻¹²⁾.
- IMC: o índice foi dado pela razão peso/altura ao quadrado, sendo considerado peso dentro da faixa de normalidade quando o IMC apresentou valores entre 19 e 25 kg/m², sobrepeso com o IMC entre 25 e 30 kg/m², e obesidade quando o IMC foi maior que 30 kg/m².
- Idade: as pacientes foram separadas conforme as faixas etárias abaixo de 40 anos, entre 41 e 50 anos, entre 51 e 65 anos, e 66 anos ou mais.
- Paridade (número de filhos): considerou-se multiparidade dois ou mais filhos.
- TRH: foram incluídas no estudo apenas as mulheres em TRH combinada, de uso oral diário, por no máximo cinco anos.
- Achados ultrassonográficos: os exames foram descritos conforme a classificação BI-RADS-US.

Foram incluídas no estudo mulheres atendidas no Ambulatório de Menopausa do CAISM, assintomáticas, sem doenças mamárias conhecidas, que realizaram exames de rastreamento mamográfico. As mamografias foram realizadas em mamógrafo Mammomat 3000 Nova (Siemens AG, Medical Solutions; Erlangen, Alemanha), nas incidências craniocaudal e mediolateral oblíqua. Os critérios de exclusão foram pacientes já submetidas a cirurgia oncológica mamária e apresentando mamografias com anormalidades.

A leitura das mamografias foi realizada separadamente por dois radiologistas com experiência em mamografia. Os achados mamográficos e a densidade mamográfica foram classificados de acordo com o sistema BI-RADS. Os achados divergentes foram novamente revistos, visando a um diagnóstico de consenso.

Os dados coletados foram analisados pelo programa Epi. Info 6 e por tabela do Excel 2010. Os padrões de densidade ma-

mográfica 1 e 2, assim como os 3 e 4, foram agrupados para análise, conforme descritos na tabela de resultados. Foram realizados os testes qui-quadrado (χ^2) e regressão logística, com intervalo de confiança de 95%, com $p < 0,05$.

O projeto teve aprovação do Comitê de Ética em Pesquisa da FCM-Unicamp, FR-238725, CAAE 0023.0.146.000-09.

RESULTADOS

Os dados encontrados de acordo com as variáveis analisadas estão agrupados na Tabela 1. Encontram-se a distribuição das pacientes de acordo com o padrão de densidade mamária, o teste de χ^2 , o coeficiente de contingência e o coeficiente de correlação, usado para regressão logística, e o valor de p . Do total de 238 mulheres avaliadas, a faixa etária variou entre 36–78 anos, com média de 56,8 anos e desvio-padrão de 10,8 anos. A distribuição por faixa etária foi: a) até 40 anos: 43 pacientes (18%); b) 41 a 50 anos: 72 pacientes (30,2%); c) 51 a 65 anos: 66 pacientes (27,7%); d) 66 anos ou mais: 57 pacientes (23,9%). Em relação à densidade mamográfica, segundo a classificação BI-RADS, 158 pacientes (66,4%) apresentaram padrões 1 e 2 (mamas lipossustituídas e acentuadamente lipossustituídas) e 80 (33,6%) tiveram padrões 3 e 4 (mamas heterogeneamente densas e densas).

Observou-se relação inversa ao se correlacionar as variáveis idade *versus* densidade do padrão mamário, com $p < 0,05$ ($p = 3,44E-6$). Ao avaliar o IMC, 20% das pacientes apresentaram IMC menor que 20, 36% apresentaram IMC entre 20 e 25, 28% tiveram sobrepeso e 16% das mulheres eram obesas. Ocorreu relação inversa entre a densidade mamária e o IMC, com $p < 0,05$ ($p = 6,43E-12$).

A paridade apresentou associação inversa com o padrão de densidade mamária, com $p < 0,05$ ($p = 2,12E-9$). Pela regressão logística, pode-se confirmar a relação inversa, pois as mulheres com dois ou mais filhos apresentaram mamas mais lipossustituídas do que aquelas com um filho ou sem filhos.

A relação entre TRH e padrão de densidade mamária foi direta, observando-se aumento na densidade mamária com o

Tabela 1 Distribuição das pacientes de acordo com o padrão de densidade mamográfico e variáveis clínicas.

Variável	PV	PM 1 e 2	PM 3 e 4	Teste χ^2	CC	r	p
IMC	< 20	16	31	55,132	0,43	-0,29	6,43E-12
	20-25	47	39				
	25-30	59	8				
	> 30	36	2				
Idade	< 40 anos	32	36	29,167	0,33	-0,82	3,44E-6
	41-50 anos	43	19				
	51-65 anos	31	20				
	≥ 66 anos	52	5				
Paridade	0	14	33	39,940	0,37	-0,16	2,12E-9
	1 filho	35	20				
	> 1 filho	109	27				
TRH	0	58	21	8,032	0,18	0,26	0,018
	1 ano	72	32				
	> 1 ano	28	27				

PV, parâmetros das variáveis; PM, padrão mamográfico; CC, coeficiente de contingência; r, coeficiente de correlação.

maior tempo de uso de TRH, com $p < 0,05$ ($p = 0,0180$).

Foram realizadas 103 USs complementares, sendo 39 (38%) em pacientes com padrões mamográficos 1 e 2, e 64 (62%) em pacientes com padrões mamográficos 3 e 4. No grupo de pacientes com padrões 1 e 2, três mulheres apresentaram cistos simples menores que 1 cm de diâmetro e uma demonstrou cistos simples entre 1 e 2 cm. No grupo de pacientes com padrões 3 e 4,

16 (25%) apresentaram cistos simples menores que 0,5 cm, 11 (17,2%) apresentaram cistos simples entre 0,5 e 1 cm, uma apresentou imagem compatível com nódulo sólido circunscrito e outra, cisto complicado (BI-RADS 3). Uma paciente evidenciou cisto complexo (BI-RADS 4). Não houve expressão mamográfica quanto às lesões detectadas nos exames ultrassonográficos das pacientes com padrões mamários 3 e 4 (Figuras 1 e 2). Os casos classifi-

cados como BI-RADS 3 foram seguidos conforme as rotinas do Serviço de Mastologia do CAISM. O caso classificado como BI-RADS 4 foi submetido a biópsia percutânea de fragmento guiada por US, com resultado anatomopatológico evidenciando papiloma intraductal sem atipias e com metaplasia apócrina (lesão benigna). Foi realizada biópsia excisional complementar da lesão, conforme protocolo do Serviço, que confirmou o diagnóstico.

O cálculo do *odds ratio* para o diagnóstico ultrassonográfico de lesões foi de 7,72, com intervalo de confiança de 95% (2,46-24,26), demonstrando que mamas com padrões de densidade mamária 3 ou 4 apresentaram maior probabilidade de ter achados em US do que mamas com padrões de densidade mamária 1 e 2.

DISCUSSÃO

Segundo o Instituto Nacional de Câncer, a mamografia é o exame de escolha no rastreamento do câncer de mama em mulheres a partir dos 50 anos⁽¹⁾. Entretanto, pacientes com mamas densas podem apresentar resultados falso-negativos na mamografia, sendo indicada, nesses casos, a US complementar, que apresenta baixo custo, fácil acesso e é bem tolerada pelas pacien-

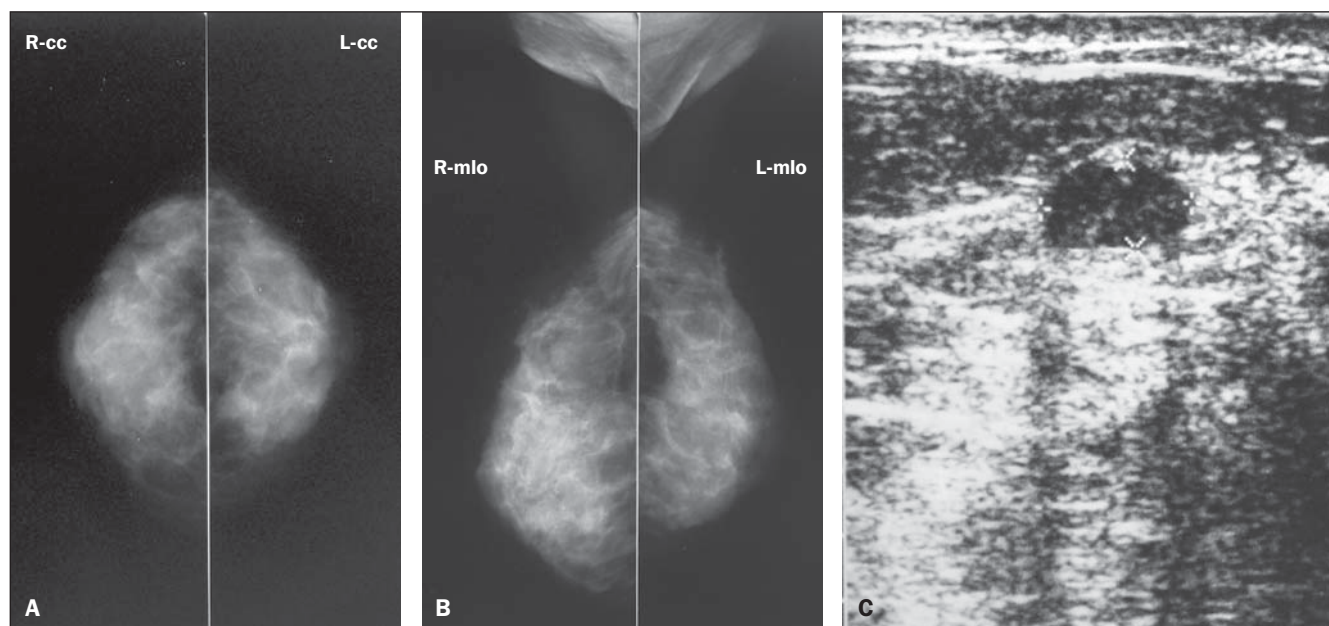


Figura 1. Paciente com 56 anos de idade, assintomática, menopausada há três anos, usuária de TRH combinada há dois anos, IMC = 26,2, paridade = 1 filho. **A,B:** Mamografia mostra mamas densas apresentando padrão 4 de densidade, segundo a classificação BI-RADS. **C:** O exame ultrassonográfico complementar da paciente evidencia nódulo hipoeoico, com contorno circunscrito, orientação paralela com reforço acústico posterior, localizado no quadrante superomedial da mama direita, medindo 12 × 10 × 6 mm, classificado como BI-RADS 3.

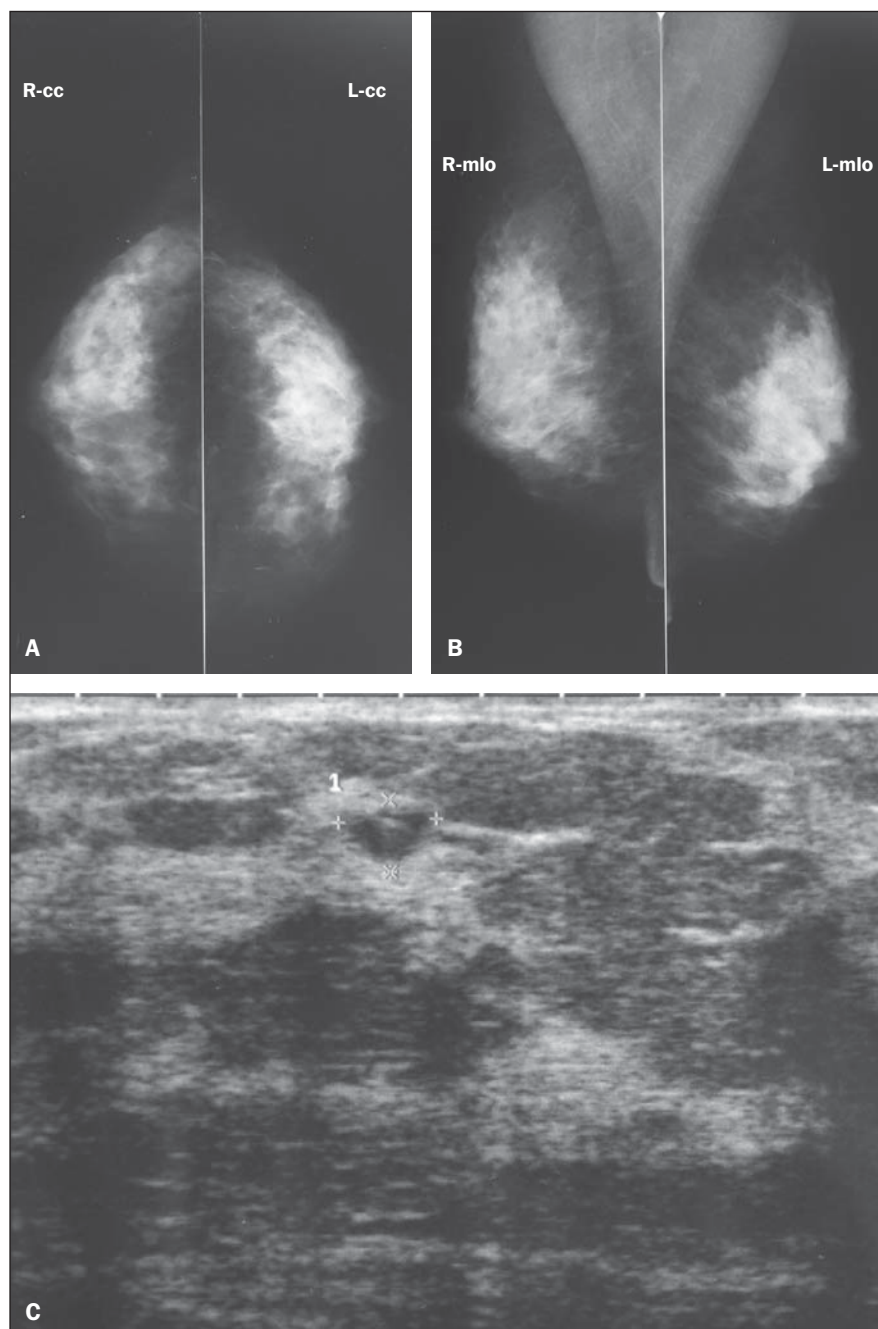


Figura 2. Paciente com 53 anos de idade, assintomática, menopausada há quatro anos, usuária de TRH combinada há três anos, IMC = 23,8, nulípara. **A,B:** Mamografia mostra mamas densas apresentando padrão 4 de densidade, segundo a classificação BI-RADS. **C:** O exame ultrassonográfico complementar da paciente evidencia imagens circulares anecoicas esparsas medindo entre 8 e 6 mm de diâmetro, além de imagem ovalada medindo 6 x 4 mm (identificada na figura), com débris no quadrante superolateral da mama direita (cisto complicado – BI-RADS 3).

tes^(2,13). Mais importante, a associação entre mamografia e US tem sensibilidade maior que 90% na detecção de alterações mamárias em mamas pouco lipossustituídas⁽¹⁴⁻¹⁸⁾.

O presente estudo constatou que mulheres assintomáticas com mamas densas

apresentaram maior probabilidade de achados à US do que as com mamas acentuadamente lipossustituídas, confirmando os resultados de outros autores⁽¹⁴⁻¹⁹⁾. Conforme relatam Houssami et al., a realização de US em mulheres com 45 anos ou menos, fase em que geralmente as mulheres apre-

sentam maior densidade do parênquima mamário, decorrente dos altos níveis séricos de estrógenos e progestágenos, mostra-se importante para a detecção de lesões mamárias⁽¹⁶⁾. Além de as mamas densas apresentarem menor sensibilidade para a detecção de lesões no exame mamográfico, estudos também referem uma associação positiva entre este padrão de densidade e uma maior incidência de neoplasias mamárias, sendo registrado um aumento de duas a seis vezes o risco de desenvolvimento de câncer de mama⁽¹⁷⁻¹⁹⁾.

Na nossa amostra de 238 casos, não foram detectados casos de câncer mamário. Trabalhos com maior casuística referem que em cada 1.000 mamografias consideradas normais, são detectados 3 a 4 casos de câncer pela US complementar^(20,21). No American College of Radiology Imaging Network (ACRIN 6666), Berg et al. avaliaram o benefício da combinação da mamografia com a US complementar para o rastreamento do câncer mamário em pacientes de alto risco, com mamas densas ou heterogeneamente densas, constatando aumento na detecção de casos de câncer, apesar do aumento no número de falso-positivos⁽²²⁾. Mais recentemente, Youk e Kim realizaram revisão bibliográfica sobre o assunto e confirmaram a importância na detecção precoce de câncer mamário nas mulheres com mamas densas. Entretanto, nessa revisão, também foi discutido que a US apresenta mais resultados falso-positivos do que a mamografia, além de apresentar limitações na detecção de microcalcificações e de ser operador-dependente⁽²³⁾.

O presente estudo também avaliou a relação entre IMC, idade, paridade e o uso de TRH com a densidade mamária. Assim, a presença de IMC elevado resulta em maior quantidade de tecido gorduroso no corpo mamário e maior número de adipócitos, células responsáveis pela conversão periférica de colesterol em estrógeno, além da produção de diversos outros hormônios, o que favorece o aumento das mamas e a redução da densidade mamográfica^(24,25). Sung et al. avaliaram a relação entre o IMC com a constituição mamária e constataram aumento progressivo de tecido gorduroso nas mamas conforme o aumento do IMC⁽²⁶⁾. Figueira et al. avaliaram 849 pacientes em diferentes fases da vida reprodutiva e de-

monstraram que o padrão de densidade mamária sofre influência de determinados fatores, como IMC e idade, constatando uma relação inversa significativa, com $p < 0,05$, entre esses fatores e a densidade mamográfica⁽⁶⁾.

A idade gera mudanças fisiológicas no organismo feminino, influenciando a densidade das mamas, devido à menopausa, que atua na involução do parênquima mamário^(3,4). Figueira et al. encontraram relação inversa entre a idade e o padrão de densidade mamária, ao estudarem mulheres na pré e na pós-menopausa. Com o avanço da faixa etária, a produção hormonal feminina sofre progressiva redução até sua completa interrupção na menopausa, que ocorre, em média, no Brasil, na 5ª e 6ª décadas de vida. Ocorre uma lipossustituição progressiva do parênquima mamário mesmo antes da menopausa, sendo mais acentuada na pós-menopausa⁽⁶⁾. Kelemen et al. demonstraram redução progressiva da densidade mamária com o decorrer da idade⁽²⁷⁾. Siqueira et al. realizaram estudo semelhante, mas avaliaram apenas mulheres na pós-menopausa, não encontrando associação estatisticamente significativa entre idade e padrão de densidade mamográfica, achados que foram justificados pelos autores devido à alta prevalência de mamas com menor densidade no grupo de mulheres incluídas nesse estudo⁽²⁴⁾.

Mezzacappa e Mezzacapa Filho descreveram que as mamas sofrem profundas modificações fisiológicas durante o período gestacional, sendo a diferenciação glandular a principal delas. O tecido glandular especializado tem maior acúmulo de tecido gorduroso que o tecido não especializado, visto que a gordura é matéria-prima na produção do leite materno. A paridade é responsável pela acentuada diferenciação glandular para a produção láctea⁽²⁸⁾. El-Bastawissi et al. realizaram estudo com mais de 25 mil pacientes, demonstrando relação inversa entre paridade e densidade mamária⁽²⁹⁾.

A TRH tem sido empregada em mulheres menopausadas para controle dos sintomas do climatério. Conseqüentemente, o uso de hormônios exógenos após a falência ovariana reflete mudanças no organismo feminino, sendo as alterações mamárias um exemplo delas. A TRH é responsável por

aumento na densidade mamária, pelas alterações decorrentes da elevação na concentração sérica dos estrógenos e progesterógenos^(8,9). Yaghjian et al. demonstraram relação direta entre uso de TRH e densidade mamária, com redução da sensibilidade mamográfica⁽³⁰⁾. No presente estudo observamos associação entre idade, IMC, paridade e TRH com o padrão de densidade mamográfica. Foi constatada associação inversa entre os padrões de densidade mamográfica das pacientes com a faixa etária, o IMC e a paridade, além de relação direta com o tempo de uso de TRH. Assim sendo, mesmo após a menopausa, muitas mulheres podem apresentar mamas densas, reduzindo a sensibilidade da mamografia na detecção de lesões benignas, provavelmente benignas e com variados níveis de suspeição para malignidade. O emprego da US nesse grupo é muito importante para a detecção precoce dessas lesões mamárias, ocultadas pela alta densidade do tecido fibroglandular no exame mamográfico⁽³¹⁾.

Dessa forma, é necessária uma abordagem mais ampla para o grupo de mulheres menopausadas, com análise detalhada de dados clínicos de cada paciente, associados à menor densidade mamária, como idade, IMC e paridade, ou à maior densidade mamária, com o tempo de uso de TRH^(28,31), conforme constatamos no presente estudo. Apesar de não termos encontrado alterações malignas, evidenciamos um predomínio de alterações ultrassonográficas nas mulheres com padrões mamários de alta densidade, apresentando mamografias sem alterações, demonstrando a importância da US complementar para a detecção de lesões mamárias nessas pacientes.

REFERÊNCIAS

1. Brasil. Ministério da Saúde. Instituto Nacional de Câncer. Controle do câncer de mama: documento de consenso. Rio de Janeiro, RJ: INCA, 2004. [acessado em 21 de fevereiro de 2010]. Disponível em: <http://www1.inca.gov.br/publicacoes/ConsensoIntegra.pdf>
2. Checka CM, Chun JE, Schnabel FR, et al. The relationship of mammographic density and age: implications for breast cancer screening. *AJR Am J Roentgenol.* 2012;198:292–5.
3. Shifren JL, Schiff I. Menopausa. In: Berek JS, editor. Berek & Novak – Tratado de ginecologia. 14ª ed. Rio de Janeiro, RJ: Guanabara Koogan; 2008. p. 974–84.
4. Bossemeyer R. Aspectos gerais do climatério. In: Fernandes CE, Melo NR, Wehba S, editores. Cli-

matério feminino – fisiopatologia, diagnóstico e tratamento. 1ª ed. São Paulo, SP: Lemos; 1999. p. 17–33.

5. Pinsky RW, Helvie MA. Mammographic breast density: effect on imaging and breast cancer risk. *J Natl Compr Canc Netw.* 2010;8:1157–64.
6. Figueira RNM, Santos AI, Camargo ME, et al. Fatores que influenciam o padrão radiológico de densidade das mamas. *Radiol Bras.* 2003;36:287–91.
7. Yaghjian L, Mahoney MC, Succop P, et al. Relationship between breast cancer risk factors and mammographic breast density in the Fernald Community Cohort. *Br J Cancer.* 2012;106:996–1003.
8. Couto E, Qureshi SA, Hofvind S, et al. Hormone therapy use and mammographic density in postmenopausal Norwegian women. *Breast Cancer Res Treat.* 2012;132:297–305.
9. Chen FP, Cheung YC, Soong YK. Factors that influence changes in mammographic density with postmenopausal hormone therapy. *Taiwan J Obstet Gynecol.* 2010;49:413–8.
10. American College of Radiology. Breast Imaging Reporting and Data System® (BI-RADS®) Atlas. 4th ed. Reston, VA: American College of Radiology; 2003.
11. Godinho ER, Koch HA. Breast Imaging Reporting and Data System (BI-RADS™): como tem sido utilizado? *Radiol Bras.* 2004;37:413–7.
12. Balleyguier C, Ayadi S, Van Nguyen K, et al. BIRADS classification in mammography. *Eur J Radiol.* 2007;61:192–4.
13. Berg WA. Supplemental screening sonography in dense breasts. *Radiol Clin North Am.* 2004;42:845–51.
14. Boyd NF, Guo H, Martin LJ, et al. Mammographic density and the risk and detection of breast cancer. *N Engl J Med.* 2007;356:227–36.
15. Kolb TM, Lichy J, Newhouse JH. Comparison of the performance of screening mammography, physical examination, and breast US and evaluation of factors that influence them: an analysis of 27,825 patient evaluations. *Radiology.* 2002;225:165–75.
16. Houssami N, Irwig L, Simpson JM, et al. Sydney Breast Imaging Accuracy Study: comparative sensitivity and specificity of mammography and sonography in young women with symptoms. *AJR Am J Roentgenol.* 2003;180:935–40.
17. Lokate M, Kallenberg MG, Karssemeijer N, et al. Volumetric breast density from full-field digital mammograms and its association with breast cancer risk factors: a comparison with a threshold method. *Cancer Epidemiol Biomarkers Prev.* 2010;19:3096–105.
18. Berg WA, Gutierrez L, Ness-Aiver MS, et al. Diagnostic accuracy of mammography, clinical examination, US, and MR imaging in preoperative assessment of breast cancer. *Radiology.* 2004;233:830–49.
19. Harvey JA, Bovbjerg VE. Quantitative assessment of mammographic breast density: relationship with breast cancer risk. *Radiology.* 2004;230:29–41.
20. Corsetti V, Ferrari A, Ghirardi M, et al. Role of ultrasonography in detecting mammographically occult breast carcinoma in women with dense breasts. *Radiol Med.* 2006;111:440–8.

21. Jiang Y, Miglioretti DL, Metz CE, et al. Breast cancer detection rate: designing imaging trials to demonstrate improvements. *Radiology*. 2007; 243:360–7.
22. Berg WA, Blume JD, Cormack JB, et al. Combined screening with ultrasound and mammography vs mammography alone in women at elevated risk of breast cancer. *JAMA*. 2008;299: 2151–63.
23. Youk JH, Kim EK. Supplementary screening sonography in mammographically dense breast: pros and cons. *Korean J Radiol*. 2010;11:589–93.
24. Siqueira RFCB, Sá DSB, Pinto Neto AM, et al. Fatores associados à densidade mamográfica de mulheres na pós-menopausa. *Rev Bras Ginecol Obstet*. 2004;26:45–52.
25. Fonseca-Alaniz MH, Takada J, Alonso-Vale MIC, et al. The adipose tissue as a regulatory center of the metabolism. *Arq Bras Endocrinol Metab*. 2006;50:216–29.
26. Sung J, Song YM, Stone J, et al. High-density lipoprotein cholesterol, obesity, and mammographic density in Korean women: the Healthy Twin study. *J Epidemiol*. 2011;21:52–60.
27. Kelemen LE, Pankratz VS, Sellers TA, et al. Age-specific trends in mammographic density: the Minnesota Breast Cancer Family Study. *Am J Epidemiol*. 2008;167:1027–36.
28. Mezzacapa MAMS, Mezzacapa Filho FM. Lactação: fisiologia e assistência. In: Neme B, editor. *Neme – Obstetrícia básica*. 3ª ed. São Paulo, SP: Sarvier; 2005. p. 215–20.
29. El-Bastawissi AY, White E, Mandelson MT, et al. Reproductive and hormonal factors associated with mammographic breast density by age (United States). *Cancer Causes Control*. 2000;11: 955–63.
30. Yaghjian L, Mahoney MC, Succop P, et al. Relationship between breast cancer risk factors and mammographic breast density in the Fernald Community Cohort. *Br J Cancer*. 2012;106:996–1003.
31. Nothacker M, Duda V, Hahn M, et al. Early detection of breast cancer: benefits and risks of supplemental breast ultrasound in asymptomatic women with mammographically dense breast tissue. A systematic review. *BMC Cancer*. 2009; 20:335.