

# Síndrome de Mounier-Kuhn: achados radiológicos e apresentação clínica\*

*Mounier-Kuhn syndrome: radiological findings and clinical presentation*

Andréa de Lima Bastos<sup>1</sup>, Isabela Lage Alves Brito<sup>2</sup>

**Resumo** A síndrome de Mounier-Kuhn é uma doença rara, caracterizada clinicamente por infecções respiratórias de repetição. Apresentamos um relato de caso desta doença com análise da radiografia e da tomografia computadorizada de alta resolução do tórax que mostram como principais alterações aumento do calibre da traqueia, brônquios principais e bronquiectasias centrais. Estas alterações, associadas às informações clínicas, sugerem o diagnóstico.

**Unitermos:** Traqueobroncomegalia; Mounier-Kuhn; Tomografia computadorizada de alta resolução; Radiologia.

**Abstract** Mounier-Kuhn syndrome is a rare disease clinically characterized by recurrent respiratory infections. The present report describes a case of this disease with analysis of chest radiography and high resolution computed tomography showing increased caliber of the trachea, main bronchi and central bronchiectasis. Such changes, in association with clinical data, suggest the diagnosis.

**Keywords:** Tracheobronchomegaly; Mounier-Kuhn; High resolution computed tomography; Radiology.

Bastos AL, Brito ILA. Síndrome de Mounier-Kuhn: achados radiológicos e apresentação clínica. *Radiol Bras.* 2011 Mai/Jun;44(3):198-200.

## INTRODUÇÃO

A síndrome de Mounier-Kuhn ou traqueobroncomegalia (TBM) é uma doença rara, caracterizada por atrofia ou ausência de fibras elásticas e adelgaçamento da musculatura lisa na traqueia, brônquios principais e de primeira à quarta ordem<sup>(1)</sup>; consequentemente, as vias aéreas flácidas tornam-se bastante alargadas na inspiração e colapsadas na expiração<sup>(1)</sup>. Embora as alterações tenham sido reconhecidas em autópsias desde 1897, por Cyhlarz, somente em 1932 Mounier-Kuhn associou as alterações endoscópicas e radiológicas das vias aéreas alargadas com infecções recorrentes do trato respiratório<sup>(1,2)</sup>. A doença é caracte-

terizada clinicamente pela presença de infecções respiratórias de repetição, acúmulo de secreção e tosse inefetiva<sup>(1,2)</sup>. Observa-se leve predomínio no sexo masculino, na terceira ou quarta décadas de vida, mas a exata prevalência da doença não é conhecida e são poucos os casos relatados na literatura<sup>(1-3)</sup>. Acredita-se que a fraqueza do tecido conjuntivo, associada à inalação de poluentes aéreos e fumaça de cigarro, sejam os principais fatores no desenvolvimento desta síndrome<sup>(1)</sup>.

O presente trabalho tem como objetivo mostrar os principais aspectos clínicos e achados da radiologia e da tomografia computadorizada de alta resolução (TCAR) do tórax na TBM, também conhecida como síndrome de Mounier-Kuhn. Este trabalho foi aprovado pelo Comitê de Ética em Pesquisa da nossa instituição (CEP-FHEMIG, parecer nº 065/2010).

## RELATO DO CASO

Paciente do sexo masculino, 33 anos de idade, pintor, com história prévia de tratamento para tuberculose pulmonar em 1979, tabagista ativo (dois maços/dia), apresentando quadro de febre, sudorese noturna, tosse produtiva, dor torácica, dispneia e chiada torácica de dois meses de evolução,

foi encaminhado à nossa unidade para avaliação pneumológica. Ao exame físico revelava hipocratismo digital, ausculta pulmonar com crepitações em terços inferiores, bilateralmente. A espirometria evidenciou distúrbio ventilatório obstrutivo grave, com valores de CVF = 3,40 (75%), VEF<sub>1</sub> = 1,49 (40%) e IT = 39,1%.

A radiografia do tórax demonstrou aumento do volume e da transparência pulmonar, com sinais de infiltrado intersticial reticular predominando nas regiões centrais. Traqueia de calibre aumentado, com diâmetro transversal máximo de 40,0 mm (Figura 1). A TCAR evidenciou detalhes das alterações parenquimatosas caracterizadas notadamente por bronquiectasias predominantemente císticas e conglomeradas nas regiões centrais, alterações perfluoradas difusas do parênquima pulmonar configurando “padrão em mosaico”, além de aumento do calibre da traqueia e dos brônquios principais, que apresentavam, ainda, contornos serrilhados configurando diverticulose traqueobrônquica (Figura 2).

O paciente evoluiu com piora progressiva da dispneia ao longo dos anos, supuração crônica (exame de escarro mostrou colonização por *Pseudomonas aeruginosa*) e várias internações hospitalares motivadas por exacerbações infecciosas. Em 2009 foi

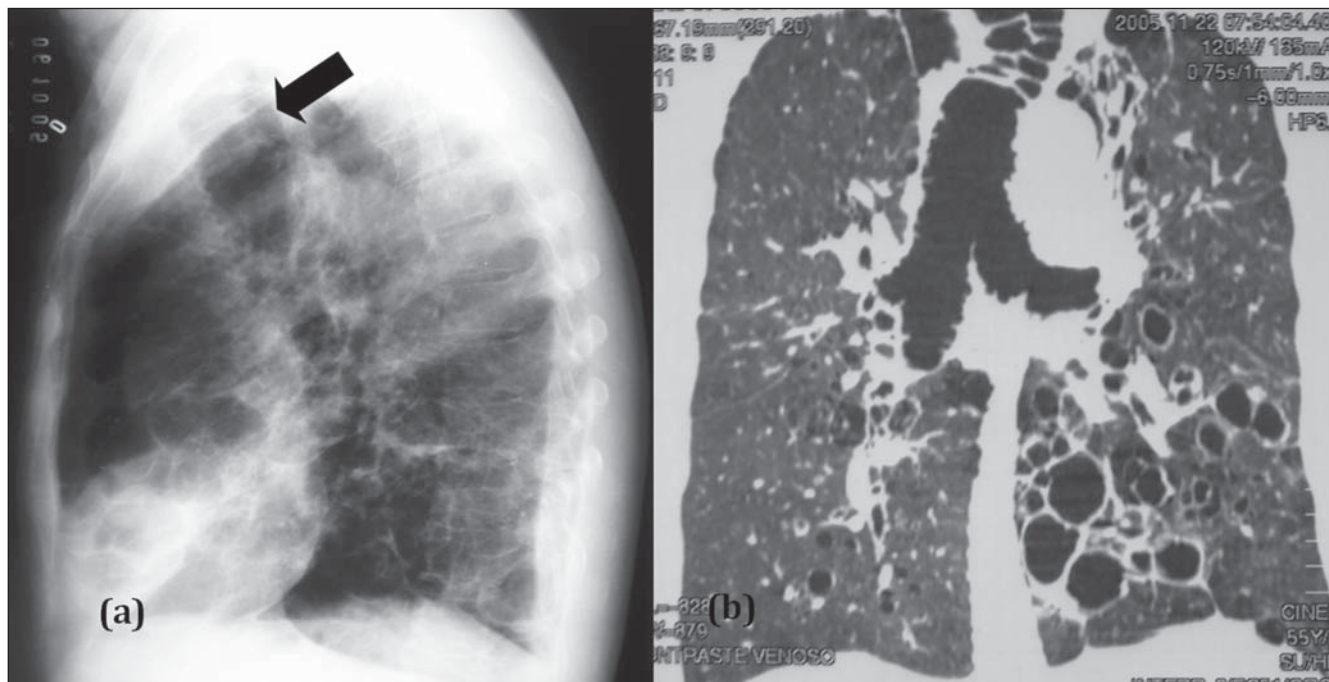
\* Trabalho realizado no Hospital Júlia Kubitschek – Fundação Hospitalar do Estado de Minas Gerais (FHEMIG), Belo Horizonte, MG, Brasil.

1. Doutoranda em Ciências da Saúde da Universidade Federal de Minas Gerais (UFMG), Médica Assistente do Departamento de Diagnóstico por Imagem do Hospital Júlia Kubitschek – Fundação Hospitalar do Estado de Minas Gerais (FHEMIG), Belo Horizonte, MG, Brasil.

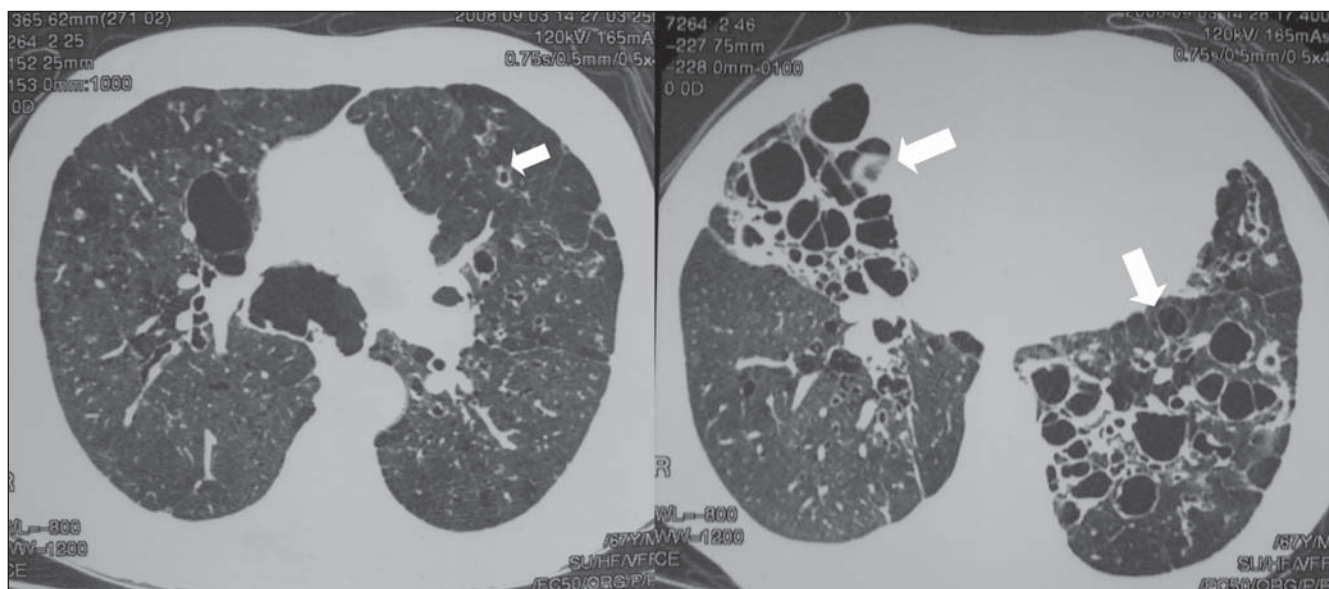
2. Médica Assistente do Departamento de Pneumologia do Hospital Júlia Kubitschek – Fundação Hospitalar do Estado de Minas Gerais (FHEMIG), Belo Horizonte, MG, Brasil.

Endereço para correspondência: Dra. Andréa de Lima Bastos. Hospital Júlia Kubitschek – Fundação Hospitalar do Estado de Minas Gerais (FHEMIG), Unidade de Diagnóstico por Imagem. Rua Doutor Cristiano Rezende, 2745, Bairro Flávio Marques Lisboa (Barreiro). Belo Horizonte, MG, Brasil, 30620-470. E-mail: andblima@yahoo.com.br

Recebido para publicação em 30/11/2010. Aceito, após revisão, em 14/3/2011.



**Figura 1.** Radiografia de tórax em perfil (a) mostrando aumento do calibre traqueal (seta). Reconstrução MPR (b) evidenciando aumento do calibre da traqueia, brônquios principais e bronquiectasias.



**Figura 2.** TCAR do tórax, em cortes axiais, mostrando aumento do calibre dos brônquios principais e bronquiectasias difusas (setas).

hospitalizado na nossa unidade pela última vez, culminando com insuficiência respiratória fatal.

## DISCUSSÃO

A TBM pode ser diagnosticada quando o diâmetro da traqueia, brônquio principal

direito e esquerdo ultrapassam 3,0, 2,4 e 2,3 cm, respectivamente<sup>(1,2)</sup>. Frequentemente, associa-se a diverticulose traqueal e bronquiectasias. O divertículo traqueal pode ser originado pelo aumento da complacência da parede da traqueia e desenvolvimento de tecido membranoso redundante<sup>(4)</sup>. A doença pode ser diagnosticada

pela radiografia simples do tórax, associada às informações clínicas, mas estudos utilizando a tomografia computadorizada permitem maior detalhamento das alterações presentes nas vias aéreas comprometidas, bem como a avaliação da extensão da doença<sup>(5)</sup>. A dificuldade em mobilizar as secreções, observada nesta síndrome, provoca

seu acúmulo, causando infecções respiratórias de repetição que favorecem o desenvolvimento das alterações anatômicas descritas e, por conseguinte, o comprometimento funcional, que varia desde o normal até a insuficiência respiratória levando ao óbito<sup>(1,3)</sup>. As provas funcionais revelam padrão obstrutivo, aumento do volume residual e redução da difusão de CO<sub>2</sub> na presença de doença do parênquima; em casos avançados predomina padrão restritivo secundário à fibrose<sup>(1)</sup>. O tratamento é geralmente de suporte, por meio de fisioterapia respiratória, antibioticoterapia adequada para as infecções recorrentes e cessação do tabagismo. Em poucos casos obteve-se

sucesso com a colocação de *stent* traqueal para evitar o colapso expiratório<sup>(6)</sup>.

### CONCLUSÃO

A TBM deve ser suspeitada em pacientes com supuração pulmonar crônica, infecções respiratórias de repetição e tosse ineficaz, apresentando à radiografia do tórax aumento do calibre da traqueia. A TCAR é um método importante no estudo detalhado das alterações presentes no parênquima pulmonar.

### REFERÊNCIAS

1. Menon B, Aggarwal B, Iqbal A. Mounier-Kuhn syndrome: report of 8 cases of tracheobroncho-

megaly with associated complications. *South Med J.* 2008;101:83-7.

2. Nóbrega BB, Figueiredo SS, Cavalcante LP, et al. Traqueobroncomegalia (síndrome de Mounier-Kuhn): relato de caso e revisão da literatura. *Radiol Bras.* 2002;35:187-9.
3. Schwartz M, Rossoff L. Tracheobronchomegaly. *Chest.* 1994;106:1589-90.
4. Shin MS, Jackson RM, Ho KJ. Tracheobronchomegaly (Mounier-Kuhn syndrome): CT diagnosis. *AJR Am J Roentgenol.* 1988;150:777-9.
5. Sorenson SM, Moradzadeh E, Bakhda R. Repeated infections in a 68-year-old man. *Chest.* 2002;121:644-6.
6. Collard P, Freitag L, Reynaert MS, et al. Respiratory failure due to tracheobronchomalacia. *Thorax.* 1996;51:224-6.