

A importância do diagnóstico por imagem na classificação dos *endoleaks* como complicação do tratamento endovascular de aneurismas aórticos*

The value of diagnostic imaging in the classification of endoleaks as a complication of endoluminal grafting of aortic aneurysms

Francisco Abaeté das Chagas Neto¹, André Rodrigues Façanha Barreto¹, Henrique Ferreira dos Reis¹, João Paulo Giacomini Bernardes¹, Juliana Pinho da Costa Leitão², Adson Freitas de Lucena³, Valdair Francisco Muglia⁴, Jorge Elias Junior⁵

Resumo **OBJETIVO:** Relatar uma série de casos de *endoleaks*, com descrição da classificação vigente. **MATERIAIS E MÉTODOS:** Realizou-se um estudo retrospectivo dos *endoleaks* diagnosticados em nossa instituição, entre 2005 e 2009. Foram incluídos 20 casos, utilizados para ilustrar os diferentes tipos de *endoleaks*. **RESULTADOS:** Setenta por cento dos pacientes eram do sexo masculino. A idade variou entre 43 e 91 anos, média de 76,3 anos. Treze casos foram observados na aorta abdominal infrarrenal, quatro na aorta torácica, dois nas artérias ilíacas e um no território carotídeo. A ultrassonografia foi o método utilizado para o diagnóstico em 3 casos e a tomografia computadorizada, nos outros 17 casos. **Classificação:** tipo I, 60%; tipo II, 25%; tipo III, 15%. Não foram observados os demais tipos nesta série. **CONCLUSÃO:** O diagnóstico precoce e a correta classificação são fundamentais para o manejo adequado dos casos de *endoleaks*, tornando o conhecimento de seus subtipos conceito fundamental na formação do médico especialista em radiologia e diagnóstico por imagem e para o cirurgião vascular.

Unitermos: Aneurisma; Terapêutica; Complicações; Diagnóstico por imagem.

Abstract **OBJECTIVE:** To describe a series of endoleak cases and their respective classification. **MATERIALS AND METHODS:** The authors developed a retrospective study of endoleaks diagnosed at their institution in the period between 2005 and 2009. Twenty cases were included to illustrate the different types of endoleaks. **RESULTS:** Seventy percent of the patients were men, and the ages ranged from 43 to 91 years (mean, 76.3 years). Thirteen cases were observed in the infrarenal abdominal aorta, four in the thoracic aorta, two in the iliac artery, and one in the carotid territory. Ultrasonography was the method utilized for diagnosis in three cases, and computed tomography in the other 17 cases. **Classification:** 60% type I, 25% type II, 15% type III. Other endoleak types were not observed in the present series. **CONCLUSION:** Early diagnosis and correct classification of endoleaks are crucial for an appropriate management of cases. The knowledge of endoleak subtypes is fundamental in the education of physicians specialized in radiology and imaging diagnosis as well as for vascular surgeons.

Keywords: Aneurysm; Therapeutics; Complications; Diagnostic imaging.

Chagas Neto FA, Barreto ARF, Reis HF, Bernardes JPG, Leitão JPC, Lucena AF, Muglia VF, Elias Junior J. A importância do diagnóstico por imagem na classificação dos *endoleaks* como complicação do tratamento endovascular de aneurismas aórticos. *Radiol Bras.* 2010;43(5):289–294.

* Trabalho realizado no Centro de Ciências das Imagens e Física Médica do Hospital das Clínicas da Faculdade de Medicina de Ribeirão Preto da Universidade de São Paulo (CCIFM/HCFMRP-USP), Ribeirão Preto, SP, Brasil. Apoio financeiro: Fundação de Apoio ao Ensino, Pesquisa e Assistência do Hospital das Clínicas da Faculdade de Medicina de Ribeirão Preto da Universidade de São Paulo (FAEPA).

1. Médicos Residentes da Divisão de Radiologia do Departamento de Clínica Médica da Faculdade de Medicina de Ribeirão Preto da Universidade de São Paulo (FMRP-USP), Ribeirão Preto, SP, Brasil.

2. Aluna de Graduação da Faculdade de Medicina da Universidade Federal do Ceará (UFC), Sobral, CE, Brasil.

3. Médico Residente de Neurologia do Hospital Geral de Fortaleza (HGF), Fortaleza, CE, Brasil.

4. Professor Doutor da Divisão de Radiologia do Departamento de Clínica Médica da Faculdade de Medicina de Ribeirão Preto da Universidade de São Paulo (FMRP-USP), Ribeirão Preto, SP, Brasil.

INTRODUÇÃO

Aneurisma é o termo utilizado para descrever uma dilatação circunscrita de um

5. Professor Doutor da Divisão de Radiologia, Coordenador do Centro de Ciências das Imagens e Física Médica do Hospital das Clínicas da Faculdade de Medicina de Ribeirão Preto da Universidade de São Paulo (CCIFM/HCFMRP-USP), Ribeirão Preto, SP, Brasil.

Endereço para correspondência: Dr. Francisco Abaeté das Chagas Neto. Secretaria do Setor de Radiologia (CCIFM), Hospital das Clínicas – FMRPUSP, Avenida Bandeirantes, 3900, Campus Universitário, Monte Alegre. Ribeirão Preto, SP, Brasil, 14048-900. E-mail: abaeteneto@yahoo.com.br

Recebido para publicação em 17/2/2010. Aceito, após revisão, em 6/8/2010.

vaso ou parede do coração, que seja maior que 50% do seu diâmetro normal presumido⁽¹⁾. Dos aneurismas da aorta, 90% a 95% estão situados na aorta abdominal abaixo da emergência das artérias renais⁽²⁾.

A prevalência dos aneurismas da aorta abdominal aumenta com a idade, chegando a cerca de 6% após os 65 anos de idade⁽³⁾. A idade média do diagnóstico encontra-se em torno de 65 a 75 anos, com predomínio do sexo masculino⁽⁴⁾. Atualmente, sua incidência está aumentando em razão do envelhecimento populacional global⁽⁵⁾.

Pesquisas indicam que sua etiologia é multifatorial (aterosclerótica, hereditária, traumática, infecciosa, inflamatória e degenerativa), permanecendo controverso na literatura qual a real importância de cada um desses componentes⁽⁶⁾.

O tratamento cirúrgico convencional do aneurisma da aorta abdominal, em pacientes idosos, apresenta taxa de mortalidade variando entre 2% e 8%⁽⁷⁾. Está indicado quando: a) o aneurisma é sintomático; b) quando maior que 5,5 cm, independentemente dos sintomas; c) se maior que 6,0 cm em pacientes com alto risco cirúrgico⁽⁸⁾.

No início dos anos 90, com os experimentos de Parodi et al.⁽⁹⁾, surgiu o tratamento endovascular, utilizando a aposição de endopróteses por via percutânea, que está indicado em pacientes de alto risco cirúrgico e anatomia favorável⁽⁸⁾.

As técnicas endovasculares utilizadas para o tratamento dos aneurismas de aorta têm-se firmado como excelente opção terapêutica, com a possibilidade de se tornar a abordagem preferencial para esta afecção, por ser menos invasiva que a cirurgia convencional e apresentar resultados satisfatórios⁽¹⁰⁾. O desenvolvimento tecnológico das endopróteses, que utilizam, atualmente, sistemas fenestrados e ramificados, tem possibilitado a expansão das indicações em situações anteriormente desfavoráveis⁽¹¹⁾.

A intenção do tratamento endovascular é conseguir a exclusão completa do saco aneurismático por intermédio de próteses em seu interior. No entanto, uma frequente e temida complicação é a persistência de fluxo sanguíneo no saco aneurismático após o reparo endovascular (*endoleak*), observada em cerca de 10% a 25% dos casos, com resolução espontânea em apenas 40% a 50% deles⁽¹²⁾.

O objetivo deste estudo é relatar uma série de casos de *endoleaks*, com ênfase nas técnicas diagnósticas (angiotomografia computadorizada [angio-TC] e ultrassonografia [US]), e descrever a classificação vigente, contribuindo para um maior conhecimento e promovendo um aumento na suspeita e diagnóstico dessa complicação.

MATERIAIS E MÉTODOS

Realizou-se estudo retrospectivo de caráter descritivo, baseado no banco de da-

dos do sistema de laudos eletrônicos e arquivo didático de um hospital universitário da rede pública do Estado de São Paulo. Buscaram-se casos de *endoleaks* diagnosticados nessa instituição, entre os anos de 2005 e 2009, por US e, principalmente, por angio-TC. Foram incluídos 20 casos, utilizados para ilustrar os diferentes tipos de *endoleak*.

Os exames foram realizados em tomógrafo helicoidal com uma fileira de detectores modelo Somatom Emotion (Siemens AG; Erlangen, Alemanha), adotando-se os seguintes parâmetros: espessura do corte: 3,0 mm; *pitch*: 0,5 e reconstruções de 1,0 mm; mAs: 100; kV: 110; CTDIw: 4,85 mGy; e em aparelho de US modelo Logic Pro 500 (General Electric; Milwaukee, WI, EUA) com transdutor convexo de 3–5 MHz.

Nos exames de angio-TC foi usado meio de contraste não iônico (concentração de iodo: 300 mg/ml) administrado em acesso venoso periférico por meio de bomba infusora, com fluxo de 3–4 ml/s e o volume total infundido variando em torno de 150 ml, com tempo de retardo de 25 segundos.

Optou-se por realizar pós-processamento das imagens axiais com reconstruções volumétricas multiplanares e tridimensionais com as técnicas *multiplanar reconstruction* (MPR), *volume rendering technique* (VRT) e *maximum intensity projection* (MIP), em estações de trabalho para melhor documentação e classificação dos *endoleaks*.

Os seguintes parâmetros foram investigados: sexo, idade, raça, método de exame de imagem utilizado para diagnóstico, região acometida, medidas do saco aneurismático e classificação do tipo de *endoleak* segundo classificação de White et al. modificada, que consiste em:

Tipo I – Fluxo sanguíneo para o *endoleak* originado da extremidade de acoplamento da prótese. Pode ser subdividido em proximal (IA) e distal (IB).

Tipo II – Fluxo sanguíneo proveniente de vasos colaterais ramos da aorta preenchendo o saco aneurismático.

Tipo III – Secundário a falha estrutural da endoprótese. Fraturas, orifícios ou separação de dispositivos modulados.

Tipo IV – Relacionado à porosidade do *stent*, podendo ser observado logo após a colocação da prótese.

Tipo V – Expansão do saco aneurismático sem a identificação de um *endoleak*. É também conhecido como endotensão.

Os exames foram avaliados por pelo menos dois radiologistas, de forma independente, prevalecendo o consenso final como resultado. Em seguida, os dados foram compilados e tabulados em programa específico e analisados estatisticamente de forma descritiva.

RESULTADOS

Dos 20 pacientes diagnosticados com *endoleak*, 14 (70%) eram do sexo masculino e 6 (30%), do sexo feminino. A raça com maior prevalência em nosso estudo foi a branca (80%), seguida da parda (10%) e da negra (10%).

Quanto à distribuição da amostra por idade, em nossa avaliação, a média foi de 76,3 anos, variando entre 43 e 91 anos.

O território vascular mais comumente acometido pelo *endoleak* foi o da aorta abdominal infrarrenal com 13 casos (65%), seguida da aorta torácica com 4 casos (20%), território ilíaco com 2 casos (10%) e carótidas com 1 caso (5%).

O método de imagem preferencialmente utilizado para o diagnóstico e classificação dos *endoleaks* foi a angio-TC, empregado em 17 casos (85% da amostra) distribuídos entre os tipos IA, IB, II e III; no entanto, a US foi capaz de detectar os três casos restantes de *endoleaks*, que eram do tipo IA (15% da amostra).

O diâmetro transversal dos sacos aneurismáticos variou entre 3,8 e 9,8 cm (média de $6,1 \pm 1,5$ cm), o diâmetro ântero-posterior variou entre 3,5 e 9,7 cm (média de $5,8 \pm 1,4$ cm), e o comprimento longitudinal variou entre 4,6 e 20,0 cm (média de $9,8 \pm 4,5$ cm).

Distribuição da amostra quanto à classificação dos tipos de *endoleaks* (Figuras 1 e 2)

O *endoleak* tipo I tem fluxo sanguíneo originado de um local de ancoragem da endoprótese. Subclassificações foram descritas, podendo ser proximal (IA) ou distal (IB) (Figuras 3, 4 e 5). Foram observados 12 casos (60%) de *endoleaks* tipo I em nossa amostra, sendo que 7 eram proximais (35% – tipo IA) e 5 distais (25% – tipo IB).

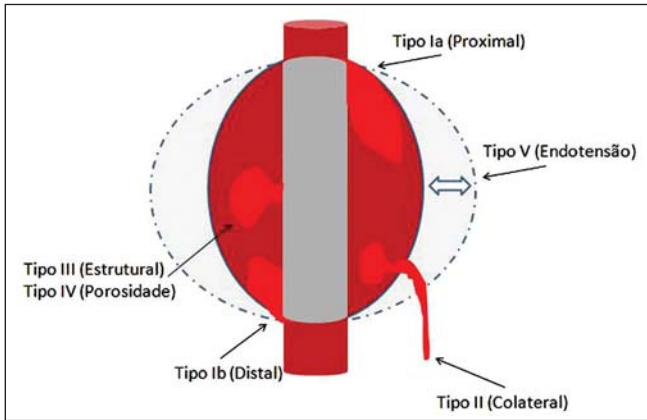


Figura 1. Esquema ilustrando os diversos tipos de *endoleaks*, segundo a classificação proposta por White et al.

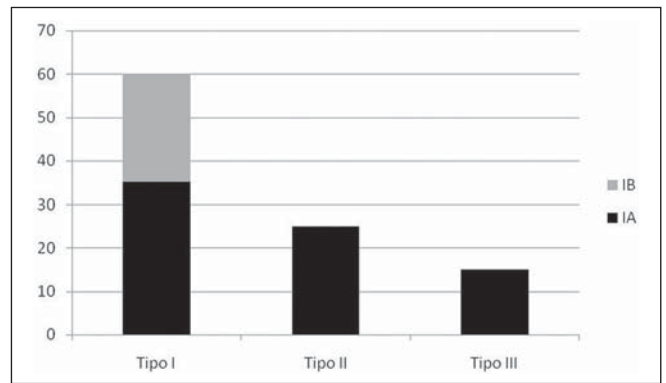


Figura 2. Gráfico de distribuição percentual da amostra quanto à classificação dos tipos de *endoleaks*.

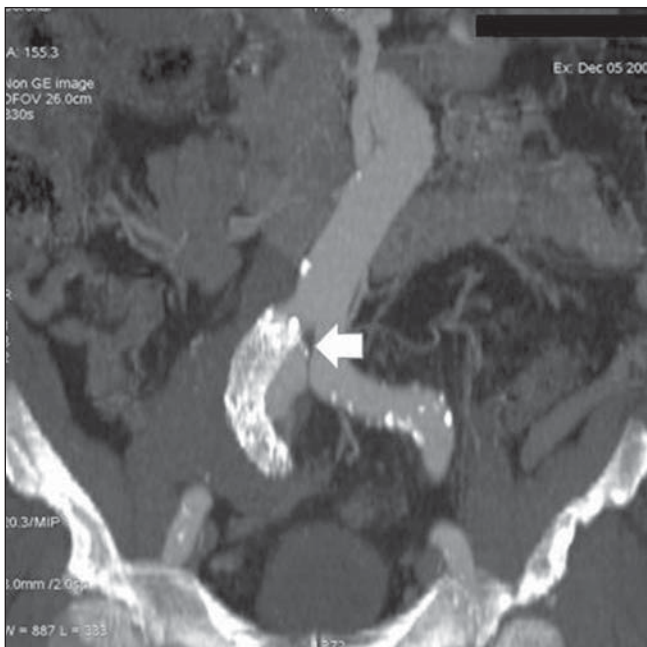


Figura 3. Reconstrução volumétrica, no plano coronal, de angio-TC da aorta abdominal evidenciando endoprótese no segmento aortobiiliáco e extravasamento de contraste para o saco aneurismático na região proximal da prótese (*endoleak* tipo IA – seta).

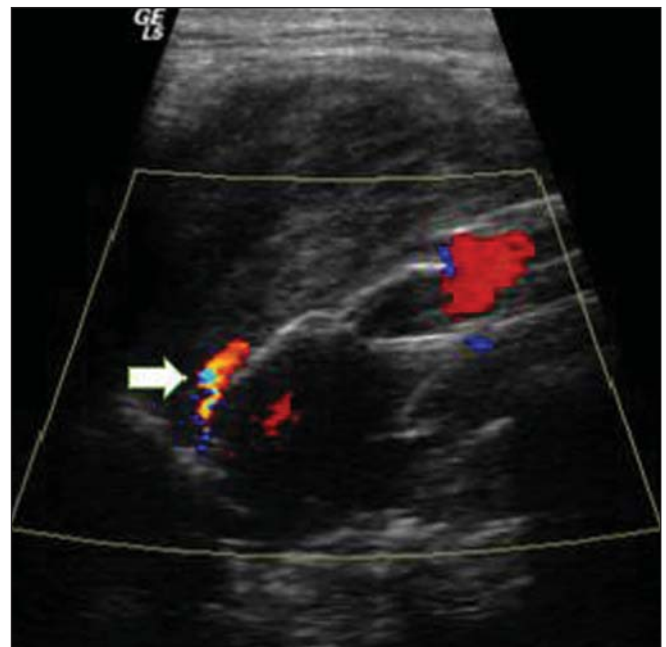

Figura 4. US com estudo Doppler colorido da aorta abdominal evidenciando endoprótese no segmento abdominal e fluxo periprótese em sua extremidade proximal (*endoleak* tipo IA – seta).

O *endoleak* tipo II tem seu fluxo proveniente de vasos colaterais aórticos preenchendo o saco aneurismático (Figuras 6 e 7). Foram observados cinco casos (25%) em nossa amostra.

O *endoleak* tipo III caracteriza-se por falha estrutural da endoprótese, seja por desacoplamento parcial ou total de seus componentes em próteses moduladas ou por fraturas nestes, ocasionando persistência de fluxo para o saco aneurismático (Figura 8). Observaram-se três casos (15%) desse tipo de *endoleak* no nosso estudo.

O *endoleak* tipo IV está relacionado à porosidade do *stent*, podendo ser observado logo após a colocação da prótese. Correlaciona-se com o estado de anticoagulação do doente e, geralmente, é corrigido espontaneamente ou após a adequação do tempo de coagulação do paciente.

A expansão do saco aneurismático sem a identificação de um *endoleak* é conhecida como endotensão ou *endoleak* tipo V. Sua causa é incerta, mas pode estar relacionada a outro tipo de *endoleak* oculto aos métodos de imagem atualmente disponíveis.

Os *endoleaks* tipos IV e V não foram observados nesta série de casos.

DISCUSSÃO

O doente típico acometido por esse tipo de complicação é o paciente idoso, do sexo masculino, com doença da aorta abdominal infrarrenal⁽⁶⁾.

Na presente série de casos, o *endoleak* tipo I foi o mais prevalente, porém, na literatura, o *endoleak* tipo II é relatado como o mais frequentemente identificado⁽⁸⁾.

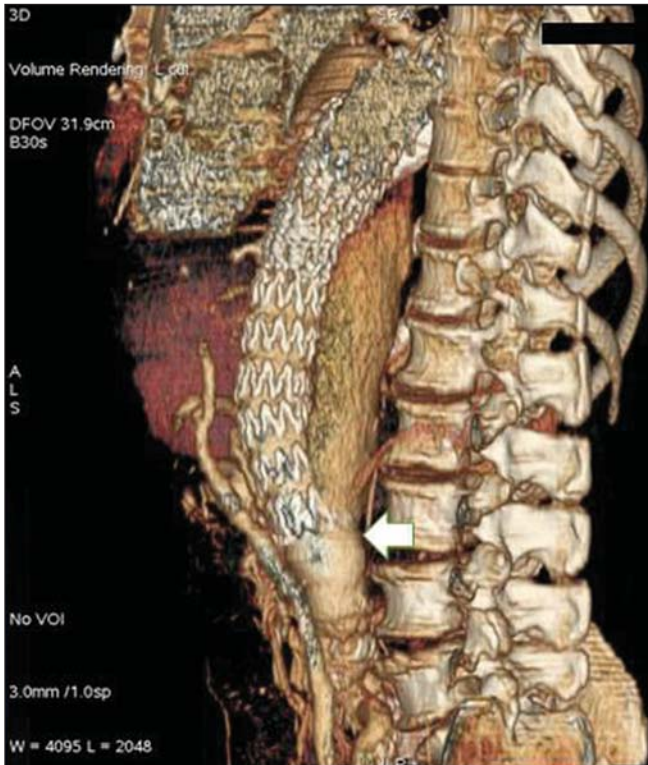


Figura 5. Reconstrução tridimensional no plano sagital de angio-TC da aorta abdominal evidenciando endoprótese no segmento abdominal e extravasamento de contraste para o saco aneurismático, na região distal da prótese (*endoleak* tipo IB – seta).

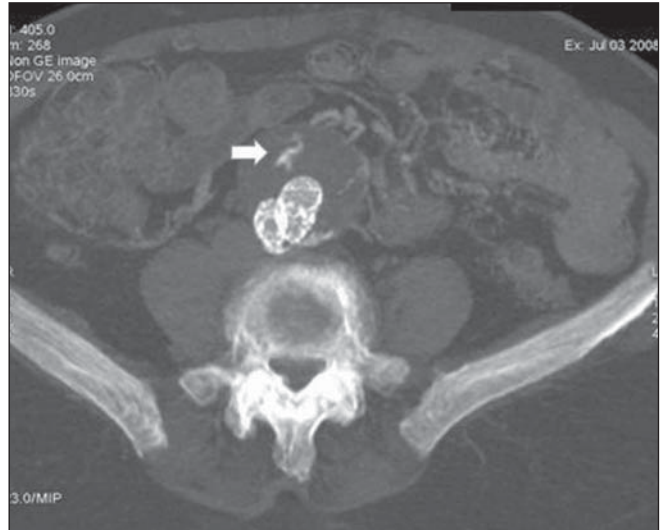

Figura 6. Corte axial de angio-TC da aorta abdominal evidenciando endoprótese íntegra e vaso colateral contrastado irrigando o saco aneurismático (*endoleak* tipo II – seta).

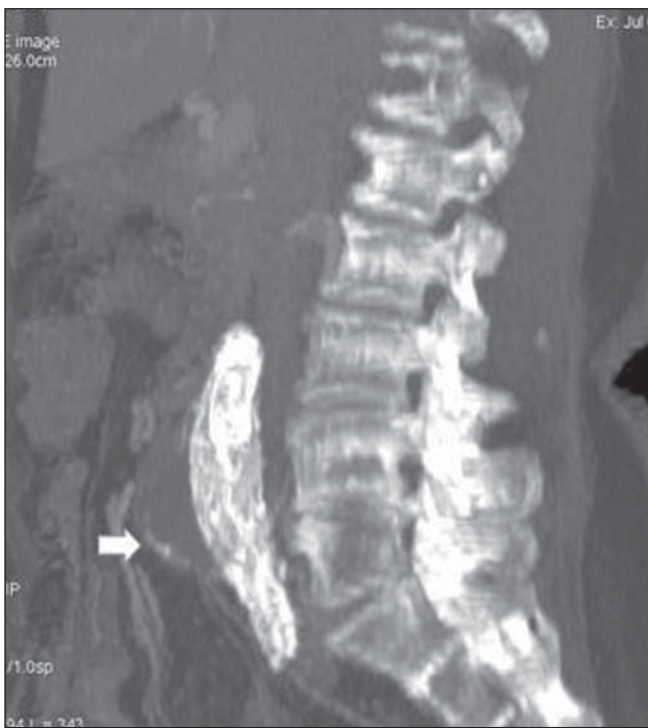

Figura 7. Reconstrução volumétrica, no plano sagital, de angio-TC da aorta abdominal evidenciando endoprótese íntegra e vaso colateral contrastado irrigando o saco aneurismático (*endoleak* tipo II – seta).

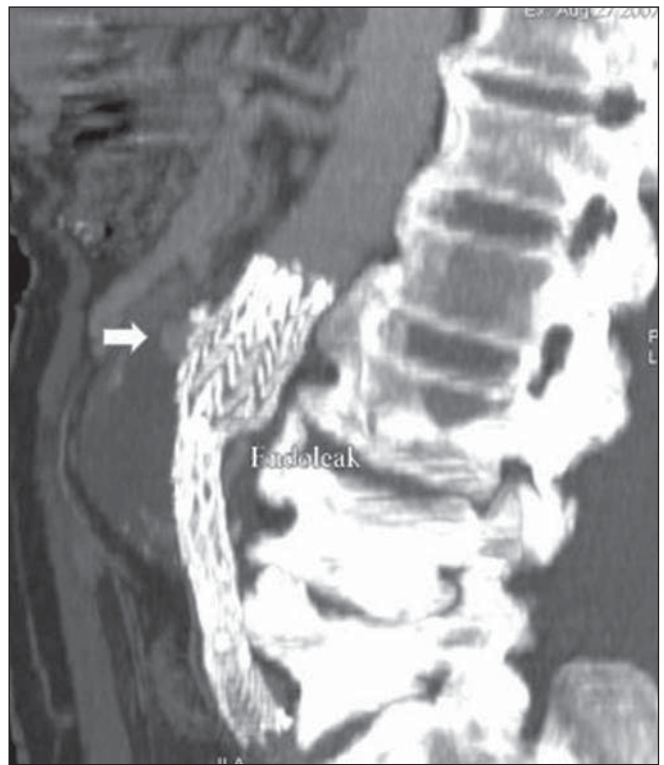


Figura 8. Reconstrução volumétrica, no plano sagital, de angio-TC da aorta abdominal evidenciando falha estrutural da endoprótese com extravasamento de contraste para o saco aneurismático (*endoleak* tipo III – seta).

O *endoleak* pode desenvolver-se no decorrer do procedimento ou tempos depois⁽¹³⁾. São de extrema importância o diagnóstico precoce e a classificação dos diversos tipos de *endoleaks*, já que em alguns casos podem estar associados ao aumento da pressão no saco aneurismático e elevação do risco de ruptura⁽¹⁴⁻¹⁷⁾. Portanto, faz-se necessário o acompanhamento por meio de exames de imagem periódicos durante toda a vida, para que seja garantido o sucesso do tratamento percutâneo e a detecção oportuna de complicações, que representam condições singulares em benefício do paciente⁽¹⁸⁾.

Atualmente, a classificação mais utilizada e recomendada pelas sociedades de cirurgias vasculares é a proposta por White et al., modificada nos últimos anos, que divide os *endoleaks* em cinco classes⁽¹⁹⁻²¹⁾. Ela se baseia na origem do fluxo sanguíneo para o saco aneurismático e tem implicação direta no tratamento necessário para cada caso.

Endoleaks do tipo I ocorrem, mais comumente, após o reparo endovascular de aneurisma da aorta torácica. Além disso, são os mais comuns em pacientes com anatomia arterial complexa. Aneurismas de colos curtos, angulados, ulcerados, trapezoidais, e que têm trombo mural representam um desafio na construção de um selo adequado entre a prótese e a aorta nativa^(22,23).

O prognóstico para os *endoleaks* tipo I, normalmente, é reservado e um tratamento agressivo é obrigatório. Intervenções cirúrgicas ou endovasculares são recomendadas quando um *endoleak* tipo I está documentado mais de duas a quatro semanas após a implantação da endoprótese. *Endoleak* do tipo I na região do colo proximal (tipo IA) representa um evento muito perigoso, pois a falsa luz submete-se a altas pressões continuamente, aumentando o risco de ruptura. Nestes casos, uma intervenção imediata é obrigatória, com a implantação de uma ou mais próteses⁽²⁴⁾.

Endoleaks do tipo II ocorrem quando o sangue percorre os ramos da porção da aorta que não receberam um *stent* ou artérias ilíacas cujas anastomoses se comunicam diretamente com o saco aneurismático. As fontes típicas incluem as artérias mesentéricas inferiores e lombares⁽²²⁾. É o tipo mais comum de *endoleaks* encontra-

dos após reparação endovascular de aneurismas da aorta abdominal.

O número de vasos colaterais patentes e a quantidade de trombos no saco aneurismático, no pré-operatório, parecem se correlacionar com o risco de desenvolvimento de *endoleak* tipo II. Nos casos de crescimento do saco ou persistência da patência da falsa luz, tratamento percutâneo com embolização seletiva por cateter é sugerida e de fácil execução⁽²²⁾.

O *endoleak* tipo III é secundário à desconexão de elementos da endoprótese e requer tratamento imediato para evitar complicações graves devido ao fluxo contínuo dentro do aneurisma ou da falsa luz. Nestes casos, terapia endovascular pode ser feita, com inserção de nova endoprótese dentro das anteriores. Nos casos mais complexos, a retirada cirúrgica é a melhor solução⁽²²⁾.

Estresses repetitivos realizados nos enxertos de pulsações arteriais podem causar esses tipos de vazamentos. Além disso, como o saco aneurismático diminui, ao longo do tempo, forças adicionais são aplicadas aos enxertos, que podem resultar em falha destes. Apesar de os *endoleaks* tipo III serem bastante incomuns, provavelmente tornar-se-ão mais prevalentes, em longo prazo, no acompanhamento da população de pacientes com endopróteses⁽²²⁾.

Os *endoleaks* do tipo IV são causados pela porosidade da endoprótese. Eles são identificados, no momento de implantação, como um borramento observado no angiograma imediato pós-implantação, quando os pacientes estão totalmente anticoagulados. Esses *endoleaks* não necessitam de intervenção específica, além da normalização da coagulação. O diagnóstico de um *endoleak* tipo IV deve ser de exclusão, pois outros tipos de *endoleaks* podem simulá-lo na avaliação imediata pós-implantação⁽²²⁾.

O método de imagem mais comumente utilizado para o seguimento desses pacientes é a angio-TC multidetectores, que é altamente sensível na identificação do *endoleak* e de outras complicações associadas ao procedimento^(19,25).

Vários autores têm demonstrado que a angio-TC é a melhor opção, não invasiva, para diagnóstico de *endoleaks*, sendo considerada o padrão ouro e o método diagnóstico de escolha para esses casos⁽²⁶⁾. Com uma única apneia, após injeção de meio de

contraste, pode-se avaliar a aorta torácica e abdominal, vasos supra-aórticos, ramos abdominais e eixo iliacofemoral. As imagens podem ser estudadas no plano axial padrão e depois podem ser processadas em reconstruções multiplanares, utilizando algoritmos diferentes (VRT, MIP, MPR, *shaded surface display* [SSD], etc.), fornecendo caracterizações tridimensionais.

A angio-TC pode fornecer os seguintes dados: diâmetro e morfologia da aorta, diâmetro e comprimento dos colos proximal e distal, presença de trombos ou calcificações, patência dos ramos abdominais, tamanho, tortuosidade e *status* de doença das artérias ilíaca e femoral.

Na angio-TC acoplada ao eletrocardiograma (ECG *gated*) os dados volumétricos tridimensionais permitem a rotação da aorta, enquanto visualizam-na em diferentes fases do ciclo cardíaco. Isso pode melhorar a precisão diagnóstica, já que artefatos de movimento são, muitas vezes, as causas dos resultados falso-positivos^(24,27).

Devido às taxas de fluxo variáveis, os *endoleaks* podem não ser detectados em vários momentos após a injeção de contraste. Por esta razão, uma angio-TC, multifásica, tem sido recomendada: um protocolo típico inclui imagens antes da administração de material de contraste, imagens após meio de contraste na fase arterial e imagens em fase tardia. Imagens pré-contraste podem ser úteis na diferenciação de calcificações do saco aneurismático de um *endoleak*, reduzindo assim o número de estudos inconclusivos^(20,28).

Recentemente, com o desenvolvimento de tomógrafos de 320 fileiras de detectores, novas técnicas de aquisição de imagens estão sendo desenvolvidas. Já existem relatos na literatura do uso satisfatório de técnicas de angio-TC volumétricas dinâmicas 4D (DV-CTA), em casos selecionados, para uma melhor caracterização dos *endoleaks* e seu tratamento adequado⁽²⁹⁾.

No entanto, outros métodos que não usam radiação ionizante têm recentemente ganhado espaço no acompanhamento desses doentes. A US com estudo Doppler colorido, apesar de ser um método não invasivo, não ionizante, barato, de fácil execução e amplamente disponível, é bem aceita no acompanhamento dos aneurismas de aorta abdominal, todavia, sua acurácia

e confiabilidade em avaliar aneurismas após reparo endovascular não estão bem definidas. Além disso, os estudos iniciais demonstram sucesso limitado^(20,30).

A introdução de agentes de contraste ultrassonográficos, associada a programas e técnicas de imagens contrastadas específicas (CEUS), têm despertado um novo interesse nessa modalidade de imagem e seu potencial uso no acompanhamento rotineiro desses pacientes. As publicações mais recentes têm demonstrado que o uso de agentes de contraste ultrassonográficos parece aumentar a sensibilidade do método, no seguimento pós-reparo endovascular, por aumentar a ecogenicidade do fluxo sanguíneo, proporcionando uma melhor avaliação de possíveis complicações do enxerto, tais como os *endoleaks*. Por outro lado, o uso da US contrastada não substitui a angio-TC nas informações relacionadas à integridade e ancoragem do enxerto, alterações na morfologia do saco aneurismático e patência dos vasos viscerais⁽³⁰⁾.

A angiorressonância com gadolínio é capaz de demonstrar *endoleaks*, mas o seu desempenho depende da composição do *stent*. *Stents* compostos por nitinol geralmente são mais adequados para ressonância magnética, *stents* de elgiloy podem obscurecer a luz e *stents* de aço inoxidável causam artefatos extensos, o que torna o estudo inconclusivo. Ressalte-se que em vários estudos envolvendo um pequeno número de pacientes com predominância de *stents* de nitinol a angiorressonância foi, pelo menos, tão sensível quanto a angio-TC e, em alguns casos, demonstrou *endoleaks* que não foram detectados na angio-TC⁽²⁴⁾.

A frequência ideal para imagens no pós-procedimento não foi sistematicamente determinada. As sugestões iniciais, baseadas em observações empíricas de aneurismas da aorta abdominal, indicam acompanhamento com angio-TC e radiografia em um e em seis meses após a reparação e depois a cada seis meses, para o resto da vida do paciente⁽²³⁾.

CONCLUSÃO

O diagnóstico precoce e a correta classificação são fundamentais para o manejo

adequado dos casos de *endoleaks*, tornando o conhecimento de seus subtipos conceito fundamental na formação do médico especialista em radiologia e diagnóstico por imagem e para os cirurgões vasculares.

REFERÊNCIAS

1. Johnston KW, Rutherford RB, Tilson MD, et al. Suggested standards for reporting on arterial aneurysms. *J Vasc Surg.* 1991;13:452–8.
2. Brunkwall J, Hauksson H, Bengtsson H, et al. Solitary aneurysms of the iliac arterial system: an estimate of their frequency of occurrence. *J Vasc Surg.* 1989;10:381–4.
3. Bickerstaff LK, Hollier LH, Van Peenen HJ, et al. Abdominal aortic aneurysms: the changing natural history. *J Vasc Surg.* 1984;1:6–12.
4. Leopold GR, Goldberger LE, Bernstein EF. Ultrasonic detection and evaluation of abdominal aortic aneurysms. *Surgery.* 1972;72:939–45.
5. Law M. Screening for abdominal aortic aneurysms. *Br Med Bull.* 1998;54:903–13.
6. Thurmond AS, Semler HJ. Abdominal aortic aneurysm: incidence in a population at risk. *J Cardiovasc Surg (Torino).* 1986;27:457–60.
7. Treiman RL, Levine KA, Cohen JL, et al. Aneurysmectomy in the octogenarian. A study of morbidity and quality of survival. *Am J Surg.* 1982;144:194–7.
8. Albuquerque ELC, Braile DM, Palma JH, et al. Diretrizes para o tratamento cirúrgico das doenças da aorta da Sociedade Brasileira de Cirurgia Cardiovascular. *Rev Bras Cir Cardiovasc.* 2007;22:137–59.
9. Parodi JC, Palmaz JC, Barone HD. Transfemoral intraluminal graft implantation for abdominal aortic aneurysms. *Ann Vasc Surg.* 1991;5:491–9.
10. EVAR trial participants. Endovascular aneurysm repair versus open repair in patients with abdominal aortic aneurysm (EVAR trial 1): randomised controlled trial. *Lancet.* 2005;365:2179–86.
11. Greenberg RK, Clair D, Srivastava S, et al. Should patients with challenging anatomy be offered endovascular aneurysm repair? *J Vasc Surg.* 2003;38:990–6.
12. Hallett JW Jr. Management of abdominal aortic aneurysms. *Mayo Clin Proc.* 2000;75:395–9.
13. Sampaio SM, Shin SH, Panneton JM, et al. Intraoperative endoleak during EVAR: frequency, nature, and significance. *Vasc Endovascular Surg.* 2009;43:352–9.
14. Lumsden AB, Allen RC, Chaikof EL, et al. Delayed rupture of aortic aneurysms following endovascular stent grafting. *Am J Surg.* 1995;170:174–8.
15. Alimi YS, Chakfe N, Rivoal E, et al. Rupture of an abdominal aortic aneurysm after endovascular graft placement and aneurysm size reduction. *J Vasc Surg.* 1998;28:178–83.
16. Torsello GB, Klenk E, Kasprzak B, et al. Rupture of abdominal aortic aneurysm previously treated by endovascular stentgraft. *J Vasc Surg.* 1998;28:184–7.
17. Harris PL, Vallabhaneni SR, Desgranges P, et al. Incidence and risk factors of late rupture, conversion, and death after endovascular repair of infrarenal aortic aneurysms: the EUROSTAR experience. European Collaborators on Stent/graft techniques for aortic aneurysm repair. *J Vasc Surg.* 2000;32:739–49.
18. Zarins CK, Wolf YG, Lee WA, et al. Will endovascular repair replace open surgery for abdominal aortic aneurysm repair? *Ann Surg.* 2000;232:501–7.
19. White GH, Yu W, May J, et al. Endoleak as a complication of endoluminal grafting of abdominal aortic aneurysms: classification, incidence, diagnosis, and management. *J Endovasc Surg.* 1997;4:152–68.
20. Golzarian J, Dussaussois L, Abada HT, et al. Helical CT of aorta after endoluminal stent-graft therapy: value of biphasic acquisition. *AJR Am J Roentgenol.* 1998;171:329–31.
21. Iezzi R, Cotroneo AR, Basilico R, et al. Endoleaks after endovascular repair of abdominal aortic aneurysm: value of CEUS. *Abdom Imaging.* 2010;35:106–14.
22. Fanelli F, Dake MD. Standard of practice for the endovascular treatment of thoracic aortic aneurysms and type B dissections. *Cardiovasc Intervent Radiol.* 2009;32:849–60.
23. Ueda T, Fleischmann D, Dake MD, et al. Incomplete endograft apposition to the aortic arch: bird-beak configuration increases risk of endoleak formation after thoracic endovascular aortic repair. *Radiology.* 2010;255:645–52.
24. Pannu HK, Jacobs JE, Lai S, et al. Gated cardiac imaging of the aortic valve on 64-slice multidetector row computed tomography: preliminary observations. *J Comput Assist Tomogr.* 2006;30:443–446.
25. White GH, Yu W, May J. Endoleak – a proposed new terminology to describe incomplete aneurysm exclusion by an endoluminal graft. *J Endovasc Surg.* 1996;3:124–5.
26. Thomaz FB, Lopez GE, Marchiori E, et al. Avaliação pós-operatória do tratamento endovascular de aneurismas da aorta abdominal por angiotomografia com multidetectores. *Radiol Bras.* 2008;41:213–7.
27. Zhang J, Fletcher JG, Vrtiska TJ, et al. Large-vesSEL distensibility measurement with electrocardiographically gated multidetector CT: phantom study and initial experience. *Radiology.* 2007;245:258–66.
28. Bley TA, Chase PJ, Reeder SB, et al. Endovascular abdominal aortic aneurysm repair: nonenhanced volumetric CT for follow-up. *Radiology.* 2009;253:253–62.
29. Bent CL, Jaskolka JD, Lindsay TF, et al. The use of dynamic volumetric CT angiography (DV-CTA) for the characterization of endoleaks following fenestrated endovascular aortic aneurysm repair (f-EVAR). *J Vasc Surg.* 2010;51:203–6.
30. Mirza TA, Karthikesalingam A, Jackson D, et al. Duplex ultrasound and contrast-enhanced ultrasound versus computed tomography for the detection of endoleak after EVAR: systematic review and bivariate meta-analysis. *Eur J Vasc Endovasc Surg.* 2010;39:418–28.